

УДК [611.346+611.95]:617.5

## ОСОБЕННОСТИ ВЫРАЖЕННОСТИ ПАРАКОЛОН ПРИ РАЗВИТИИ ПОСЛЕОПЕРАЦИОННЫХ ГНОЙНЫХ ОСЛОЖНЕНИЙ

*А.В. Габайдулин, В.Х. Габитов, А.А. Бейсембаев, Б.П. Губанов, К.Л. Форицова*

Рассмотрена необходимость проведения дополнительных хирургических манипуляций, направленных на предотвращение образования флегмон, при наличии обширного клетчаточного пространства региона слепой кишки после успешного проведения аппендэктомии для профилактики развития послеоперационных осложнений в забрюшинной зоне. Отмечено, что одним из таких мероприятий могут быть лимфотропные технологии.

*Ключевые слова:* слепая кишка; аппендэктомия; забрюшинное пространство.

---

## FEATURES OF EXPRESSION PARAKOLON IN DEVELOPMENT OF THE POSTOPERATIVE PURULENT COMPLICATIONS

*A.V. Gabaidulin, V.H. Gabitov, A.A. Beisembaev, B.P. Gubanov, K.L. Forikova*

The article considers need of conducting the additional surgical procedures aimed at preventing the formation of abscesses in the presence of extensive cellular spaces in the region of the cecum, after a successful appendectomy, for the prevention of postoperative complications in the retroperitoneal zone. It is noticed that lymph tropic technologies can be one of such actions.

*Keywords:* cecum; appendectomy; retroperitoneal fat.

**Актуальность.** Основные требования к диагностике любой болезни – это полнота и всесторонность исследования. По мнению ряда авторов, при аппендэктомии флегмоны забрюшинной клетчатки в послеоперационном периоде встречаются в 3–5 % случаев, при этом до 2 % увеличивается и летальность, хотя в типичных случаях она не должна превышать 0,15 % [1, 2].

По мнению сторонников нейрососудистой теории этиопатогенеза деструкции зоны воспаления, вначале наступает рефлекторное нарушение регионарного кровотока, а затем тромбоз питающих сосудов, приводящий к трофическим расстройствам вплоть до некроза [3, 4].

Флегмона забрюшинной клетчатки обычно развивается у больных с ретроцекальным и ретроперитонеальным расположением червеобразного отростка [4].

Вместе с тем, проникновение инфекции в забрюшинное пространство возможно через брыжейку отростка при его внутрибрюшинном расположении. Гнойник может локализоваться в параколярной, околопочечной, собственно ретроперитонеальной клетчатке или поражать ее полностью [1, 3].

Общеизвестно, что у тучных пациентов после аппендэктомии возникает больший процент послеоперационных осложнений. Однако зависит ли это напрямую от анатомических особенностей развития клетчатки именно в этой зоне, неизвестно.

Цель исследования – провести анатомический анализ послылой топографии региона слепой кишки как фактора возможных послеоперационных осложнений. В задачи исследования входило проведение анализа послылой топографии региона слепой кишки на основе:

- полимерных препаратов;
- сонографических данных.

**Материал и методы исследования.** Анатомические исследования были проведены на кафедре анатомии и ОХТА КРСУ и КГМА. Для решения поставленных задач нами были исследованы 51 труп (возраст от 40 до 60 лет), находившиеся в лаборатории пластинации КГМА [5], умерших ненасильственной смертью, не связанной с патологией брюшной полости и забрюшинного пространства.

Топографо-анатомическое и морфометрическое изучение полученного материала проводилось с использованием цифровой фото- и видеосъемки.

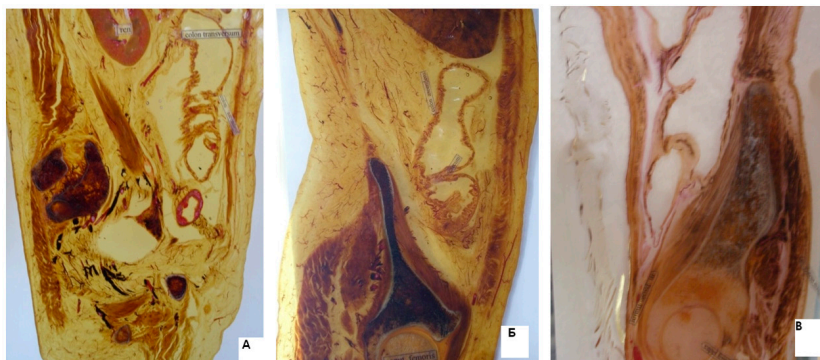

Рисунок 1 – Пластинативные срезы: А – астеника; Б – нормостеника; В – гиперстеника

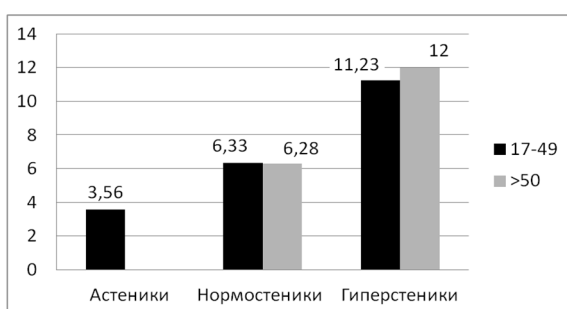


Рисунок 2 – Толщина клетчатки в зависимости от типа телосложения и возраста

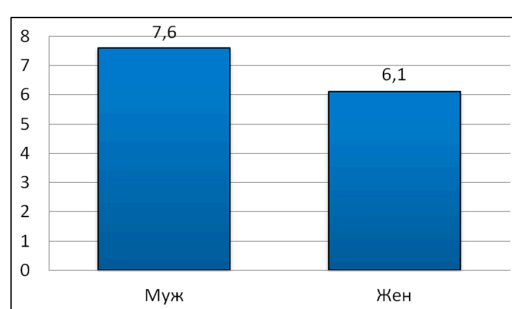


Рисунок 3 – Толщина клетчатки в зависимости от пола

Сонографические исследования были проведены на базе НЦРВХ МЗ КР и частных клиник г. Бишкека. Нами были исследованы сонограммы 86 пациентов в возрасте от 17 до 78 лет, проходивших профилактический осмотр и у которых патология брюшной полости не была выявлена.

Статистическая обработка полученного цифрового материала проводилась методами вариационной статистики.

**Результаты исследования и их обсуждение.** Во время исследования пластинатов обнаружено, что окружающий слепую кишку клетчаточный слой на всем протяжении имеет различную толщину. Средняя толщина межфасциального клетчаточного пространства на серийных срезах пластинационных препаратов забрюшинного комплекса у разных типов телосложения составляет: у астеников – 2,81 мм; у нормостеников – 6,05 мм; у гиперстеников – 10,24 мм. Из полученных данных следует, что степень выраженности клетчаточного пространства у разных типов телосложения различна (рисунок 1).

Таким образом, пластинационные методы обработки кадаверного материала позволяют расширить возможности исследования топографической

анатомии органов и тканей. Наличие клетчаточного пространства, окружающего слепую кишку, минимальная толщина которого на всем протяжении не менее 2,81 мм, создает анатомически обоснованные возможности разработки методов дренирования и санации региона при воспалении.

Расширить диагностические возможности врачей позволило внедрение в практическую медицину ультразвукового исследования, которое неинвазивно, не имеет противопоказаний, может выполняться у больного многократно. Метод УЗ-сканирования отражает макроструктуру и анатомо-топографические особенности региона слепой кишки. Эхографическая визуализация окружающей слепую кишку клетчатки со стороны правой подвздошной области затруднена, поскольку наблюдается затухание ультразвука при прохождении через газовую среду, но этот недостаток УЗИ-методики можно устранить, используя правый латеральный поясничный доступ.

В процессе обработки сонограмм выявлены следующие закономерности. Толщина клетчаточного слоя зависит от типа телосложения – у астеников 3,6 мм; у нормостеников – 6,3 мм; у гиперстеников – 11,3 мм (рисунок 2). Размеры клетчат-

ки в группе старше 50 лет больше, чем размеры в группе младше 50 лет (см. рисунок 2).

Средний показатель толщины клетчатки у мужчин больше, чем у женщин (рисунок 3).

Таким образом, жировая клетчатка относится к каркасным субстанциям тела человека и находится в тесном анатомо-физиологическом взаимодействии с внутренними органами [3] в силу наличия широкой сосудистой сети коллатералей и лимфатических сосудов, находящихся в непосредственном контакте с органом. Поэтому патологические процессы в регионе слепой кишки ведут к изменениям параколярной клетчатки.

Для правильного прогноза исхода операции необходимо проводить УЗ-исследование.

Поскольку аппендэктомия как хирургическая травма всегда приводит к временному отеку интерстиция, то, на наш взгляд, предотвратить или хотя бы уменьшить эти объективные процессы можно лишь воздействуя на лимфатический регион.

Следовательно, в качестве профилактики развития грозного осложнения в виде флегмон и по-

следующего летального исхода необходимы дополнительные лимфотропные мероприятия в интраоперационном и послеоперационном периодах, направленные на лимфотокстимулирующую коррекцию.

#### *Литература*

1. *Берещенко В.В.* Острый аппендицит и его осложнения / В.В. Берещенко. Гомель, 2012. 48 с.
2. *Клиническая хирургия: национальное руководство: в 3 т. / под ред. В.С. Савельева, А.И. Кириенко.* М.: ГЭОТАР-Медиа, 2009. Т. 2.
3. *Лященко С.Н.* Закономерности компьютерной томографической и макромикроскопической анатомии структур забрюшинного пространства: дис. ... д-ра мед. наук: 14.03.01 / С.Н. Лященко. Оренбург, 2012. 246 с.: ил.
4. *Хирургические болезни: учебник / под ред. М.И. Кузина.* М., 2002.
5. *Hagens G.* Anatomy art. Fascination beneath the surface / G. Hagens. Heidelberg, 2000. 284 p.