

ЭЛЕКТРОЭНЦЕФАЛОГРАФИЧЕСКАЯ КАРТИНА У БОЛЬНЫХ С НАРУШЕНИЕМ МОЗГОВОГО КРОВООБРАЩЕНИЯ И ИШЕМИЧЕСКИМ ИНСУЛЬТОМ АТЕРОСКЛЕРОТИЧЕСКОГО ГЕНЕЗА

Б.Т. Султаналиев, М.Н. Намазбеков, Г.Т. Турдубаева

Рассматриваются изменения на электроэнцефалограмме (ЭЭГ) больных в диагностике различных нарушений мозгового кровообращения и инсультов.

Ключевые слова: сосудистые заболевания головного мозга; инсульт; ишемический инсульт; электроэнцефалография.

Актуальность. В настоящее время у значительной части населения, особенно у людей среднего и старшего возраста, отмечаются проявления церебрального атеросклероза. Необходимо учитывать, что в Кыргызской Республике смертность от острых нарушений мозгового кровообращения составляет 2,92 на 1000 человек и является одной из самых высоких среди стран Содружества.

Церебральные проявления атеросклероза ухудшают состояние больного в целом и в значительной степени снижают качество жизни. Большое место имеют вегетативно-сосудистые, клинко-нейропсихологические и др. расстройства. Эти факторы и развившиеся после них нарушения приобретают затяжное и длительно прогрессирующее течение, формируясь в последующем в стойкие неврологические синдромы, приводящие к снижению трудоспособности и даже инвалидности.

При нарушениях мозгового кровообращения на электроэнцефалограмме наблюдаются и диффузные, и локальные изменения, выражающиеся в дезорганизации ритмов, их замедлении, снижении, а иногда и повышении амплитуды, появлении высокоамплитудных тета- и дельта-ритмов, острых волн, пиков, пароксизмальных разрядов, зон биоэлектрического молчания. Степень выраженности этих изменений зависит от скорости развития нарушения кровоснабжения головного мозга, его длительности и тяжести [1–6].

Материал и методы исследования. Обследовано 33 больных с сосудистыми заболеваниями го-

ловного мозга. Всем больным проводилось ЯМРТ головного мозга и шеи. Для оценки функционального состояния головного мозга у обследованных применялся метод электроэнцефалографии (ЭЭГ).

Запись ЭЭГ производилась по общепринятой схеме монополярным и биполярным способами в состоянии покоя, при ритмической фотостимуляции по Ливанову и гипервентиляции в течение трех минут. Клинический анализ результатов исследования биопотенциалов мозга производился по трафарету описания графоэлементов ЭЭГ и по Е.А. Жирмунской (1984). В наших исследованиях запись велась на компьютерном электроэнцефалографе МНД 3000А при скорости движения 30 мм/с, при чувствительности 10 мкВ/мм и 5 мкВ/мм.

Расположение электродов на голове осуществлялось согласно международной системе 10–20 %. При регистрации ЭЭГ у больных соблюдались строго фиксированные и одинаковые условия регистрации, были применены следующие функциональные нагрузки: открывание и закрывание глаз ОГ и ЗГ, РФ-ритмическая фотостимуляция, трехминутная гипервентиляция. Расшифровка ЭЭГ проводилась нами визуально, составление топографических карт по спектру мощности производилось с помощью компьютера.

Диагностика атеросклероза осуществлялась на основе общепринятых клинко-биохимических исследований (общий холестерин, триглицериды в сыворотке крови), а также ряда дополнительных методов функциональной диагностики (электро-

кардиография, РЭГ, офтальмоскопия глазного дна). Всем больным были проведены биохимические исследования на предмет диагностики и выявления атеросклероза.

Полученные результаты. На ЭЭГ межполушарная асимметрия была у 5 больных, признаки дисфункции подкорково-стволовых образований – у 7, эпилептиформные знаки и пароксизмы эпилептического характера у 3 (с аномалией Арнольда – Киари, с аневризмой внутренней сонной артерии (ВСА) и с хронической ишемией в бассейне терминальных ветвей средней мозговой артерии (СМА) справа). Грубые общемозговые изменения диффузного характера были у 2 пациентов с геморрагическим инсультом, с формированием внутримозговой гематомы, у 15 больных с ишемическим инсультом грубых патологических изменений на ЭЭГ не было, кроме незначительного снижения уровня биоэлектрической активности головного мозга и дезорганизации биоритмики на низком амплитудном уровне. У одного больного с АВМ отмечалось усиление синхронизации нейрональной активности.

Клинический пример 1 (рисунок 1). Больной Г.А.И. 1937 г. р. Сокулукский район, г. Шопоков. Заболел остро 12.10.2009 г., когда появились сильные головные боли, шум в ушах, тошнота, общая слабость обратился в отделение неврологии № 2.

Диагноз: Гипертоническая болезнь, ОНМК, ишемический инсульт. Окулист: глазное дно: ДЗН бледнорозовые, артерии узкие, вены полнокровные.

На ЭЭГ:

- доминирует монотонный альфа-ритм частотой 8/с, вольтаж до 50 мкВ;
- хорошо организованная ЭЭГ;
- лобно-затылочный градиент сохранен;

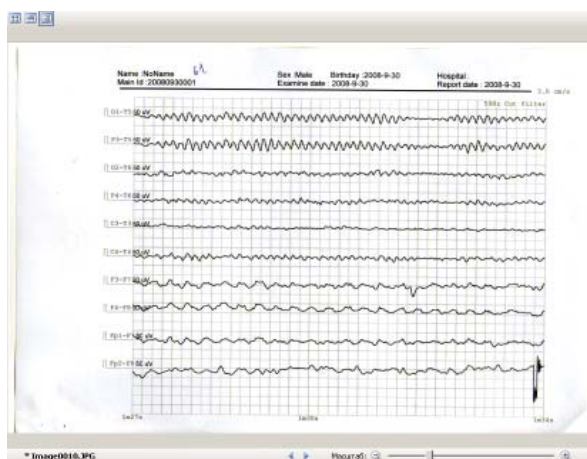

Рисунок 1 – ЭЭГ 6-го Г.А.И. 1937 г. р.

- на афферентные раздражители реакции быстро истощаются, следования навязанному ритму нет;
- признаков МПА нет;
- гипервентиляция картину не изменяет;
- функциональное состояние коры головного мозга снижено, признаков межполушарной асимметрии нет

Клинический пример 2 (рисунок 2, 3). Интересна картина ЭЭГ больного с подострым ишемическим инсультом в сочетании с аневризмой СМА справа.

Больной П.А. 1965 г. р., г. Бишкек. Поступил 18.12.2008 г. с жалобами на частые судорожные стягивания в левой руке до 7 раз в месяц без потери сознания, возникающие в вечернее время суток и после физического переутомления, головные боли, слабость в постприступный период.

Со слов больного, болел с лета 2002 г., когда на фоне абсолютного здоровья закружилась голова, потерял сознание. С сентября месяца появились приступы с потерей сознания. В ноябре получал лечение в Кыргызском НИИ курортологии и восстановительного лечения. Улучшение от лечения наблюдалось в течение 2 месяцев, принимал карбамазепин по 1 таб. 2 раза в день, на фоне которого наблюдались приступы частотой до 1 раза в день (приступы судорожные, чаще в левых конечностях с потерей, а иногда и без потери сознания, сопровождающиеся непроизвольным актом мочеиспускания и прикусом языка, после приступа наблюдается кратковременный парез левых конечностей до 2–3 мин, а в дальнейшем отмечается слабость в левых конечностях). После МРТ (01.02.2003 г.), где был обнаружен подострый ишемический инсульт в бассейне терминальных ветвей СМА спра-

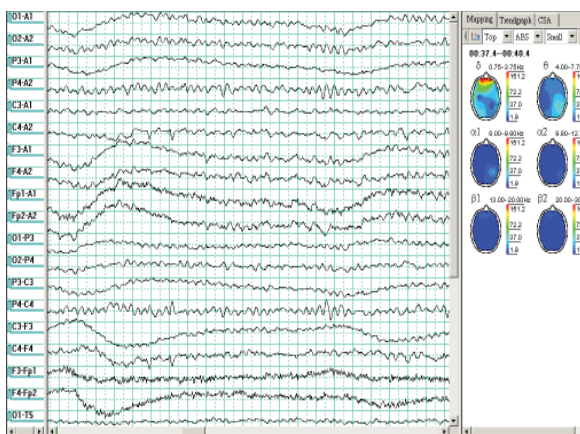


Рисунок 2 – ЭЭГ и топограмма (АЗМ) больного П.А. 1965 г. р.

ва, был госпитализирован в нейрохирургию № 1 для дообследования. При ангиографическом исследовании (05.02.2003 г.) бассейна правой ВСА была обнаружена аневризма СМА справа. 19.02.2003 г. произведена операция по поводу аневризмы с коагуляцией и укреплением стенки аневризмы СМА гемостатической губкой. Послеоперационный период протекал удовлетворительно, отмечался левосторонний гемипарез больше в кисти (до 3,5 б). Отмечались частые судорожные приступы без потери сознания с частотой около 18 раз в сутки, которые регрессировали на фоне в/в инфузии нимотопы и противосудорожной терапии. В настоящее время беспокоят только парциальные эпилептические приступы с сериями до нескольких раз за день, частота их в последнее время выросла, в связи с чем госпитализирован для коррекции лечения. А/Д = 120/80 мм рт. ст.

Неврологический статус: Неуверенная гемипестезия поверхностной чувствительности по проводниковому типу слева, сухожильные рефлексы чуть выше слева. Локально: послеоперационный рубец в правой лобно-височной области. МРТ – (10.10.2004 г.) картина хронической ишемии в бассейне терминальных ветвей СМА справа.

Диагноз: состояние после операции КПТЧ справа с коагуляцией и укреплением стенки аневризмы бифуркации СМА гемостатической губкой. Эписиндром. Частые полиморфные: моторные Джексоновские слева и генерализованные эпилептические приступы.

На ЭЭГ:

- наличие межполушарной асимметрии на ЭЭГ: по правым теменно-заднелобным областям регистрация медленной активности тета-диапазона частотой 6–5 сек, общая биоритмика замедлена;
- общий вольтаж фоновой активности 46 мкВ, патологической активности до 100 мкВ;
- альфа-ритм граничит частотой с тета-ритмом, 7,5–8 с;
- зональные различия сглажены;
- нарушен лобно-затылочный градиент;
- ослаблены реакции по правому полушарию;
- спонтанно высоковольтные всплески в ритме тета- и дельта-волн, генерализующиеся по всем областям с амплитудным правосторонним акцентом;
- гипервентиляция подчеркивает регистрацию вышеописанных всплесков по Е.А. Жирмунской, пятый тип.

Заключение: в коре преобладают процессы торможения (может быть связано с приемом противосудорожных средств), локальная регистрация патологической медленной активности по правым

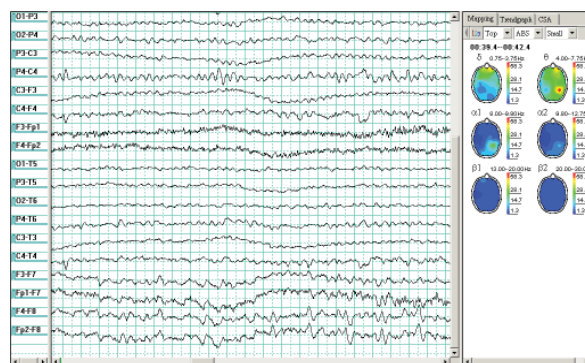


Рисунок 3 – ЭЭГ и топограмма (АЗМ) больного П.А. 1965 г. р.

теменно-заднелобным областям, признаки выраженной дисфункции подкорковых образований, знаки могут иметь эпизодичность.

Таким образом, при различных нарушениях мозгового кровообращения на ЭЭГ больных выявляются межполушарная асимметрия, признаки дисфункции подкорково-стволовых образований, эпилептиформные знаки.

У больных с ишемическим инсультом изменения на ЭЭГ носили легкий, негрубый характер в виде дезорганизации, дизритмии, снижения вольтаж и реактивности коры головного мозга.

Грубые общемозговые изменения диффузного характера отмечены у больных с геморрагическим инсультом с формированием внутримозговой гематомы.

Литература

1. *Гриндель О.М.* ЭЭГ при черепно-мозговой травме / О.М. Гриндель // Клиническая электроэнцефалография. М.: Медицина, 1973. С. 213–259.
2. *Егорова И.С.* Электроэнцефалография / И.С. Егорова. М.: Медицина, 1973. 296 с.
3. *Жирмунская Е.А.* Терминологический справочник (словарь терминов, используемых в электроэнцефалографии) / Е.А. Жирмунская, В.Е. Майорчик, А.М. Иваницкий и др. // Физиология человека, 1978. Т. 4. С. 936–954.
4. *Жирмунская Е.А.* Атлас по электроэнцефалографии и морфологии мозгового инсульта / Е.А. Жирмунская, А.Н. Колтовер. М.: Медицина, 1967.
5. *Зенков Л.Р.* Клиническая электроэнцефалография с элементами эпилептологии / Л.Р. Зенков. М.: Медицина, 2004. 368 с.
6. *Зенков Л.Р.* Функциональная диагностика нервных болезней / Л.Р. Зенков, М.А. Ронкин. 2-е издание. М.: Медицина, 1991. С. 7–146.