

УДК 616-002-008.953-091/092

ВЛИЯНИЕ КЛЕТОЧНОЙ ТЕРАПИИ НА ВОСПАЛЕНИЕ В ЭКСПЕРИМЕНТЕ

*И.В. Майборodin, А.А. Еловский, Т.В. Михеева, Н.Ф. Фигуренко,
Р.В. Маслов, В.И. Майбородина, А.И. Кадырова*

Проведено исследование особенностей воспалительного процесса, сопровождающего лигирование магистральной вены у крыс после инъекции аутологичных мультипотентных мезенхимных стромальных клеток костномозгового происхождения (ММСК) методом световой микроскопии. Нормализация содержания тканевых лейкоцитов после введения ММСК в условиях лигирования бедренной вены произошла к третьей неделе, тогда как при такой же операции, но без применения клеточных технологий, число лейкоцитов в ткани вернулось к исходному уровню только к четвертой неделе. Кроме того, инъекция ММСК на таком фоне в эксперименте приводит к уменьшению выраженности лейкоцитарной инфильтрации в тканях через две недели в 3,6 раза. Обнаруженное снижение активности воспалительного процесса обусловлено иммуномодуляторным действием введенных ММСК.

Ключевые слова: мультипотентные мезенхимные стромальные клетки; воспаление; лейкоциты; гигантские клетки инородных тел.

ЭКСПЕРИМЕНТТЕ КЛЕТКАЛЫК ТЕРАПИЯНЫН СЕЗГЕНҮҮГӨ ТИЙГИЗГЕН ТААСИРИ

Бул макалада жарык микроскопиясы ыкмасынын жардамы менен аутологиялык мультипотенттик мезенхимдик стромалдык чучук клеткаларына ийне сайгандан кийин келемиштердин магистралдык венасынын сезгенүү процессинин өзгөчөлүктөрү изилдөөгө алынды. Аутологиялык мультипотенттик мезенхимдик стромалдык чучук клеткаларына ийне сайгандан кийин жамбаштагы көк кан тамырды лигатор менен байлоонун шартында үчүнчү жумада ткандагы лейкоциттер нормалдашты, ушундай эле жол менен операция жасоодо, бирок клеткалык технологияны колдонбогон учурда, ткандагы лейкоциттердин саны баштапкы деңгээлине төртүнчү жумада гана келди. Мындан тышкары, аутологиялык мультипотенттик мезенхимдик стромалдык чучук клеткаларына ийне саюу экспериментте ткандагы лейкоциттик инфильтрациянын 3,6 эсе азайышына алып келет. Сезгенүү процессинин активдүүлүгүнүн төмөндөшү аутологиялык мультипотенттик мезенхимдик стромалдык чучук клеткаларына ийне саюу аркылуу киргизилген иммуномодулятордун таасири менен шартталат.

Түйүндүү сөздөр: мультипотенттик мезенхимдик стромалдык клеткалар; сезгенүү; лейкоциттер; жат телонун гиганттык клеткалары.

THE INFLUENCE OF STEM CELL THERAPY ON INFLAMMATION IN EXPERIMENT

*I. V. Maiborodin, A. A. Elovskiy, T. V. Mikheeva,
N. F. Figurenko, R. V. Maslov, V. I. Maiborodina, A. I. Kadyrova*

The features of the inflammatory process accompanying ligation of the rat femoral vein (after an injection of the autologic multipotent mesenchymal stromal cells of a bone marrow origin (MMSC) were studied by method of light microscopy. Normalization of leukocyte number in tissues after MMSC introduction in the conditions of a femoral venous blockade has happened by 3rd week, whereas at the same operation, but without use of stem cell technologies, the number of tissue leukocytes has returned to initial level only by 4th week. Besides, the MMSC application on such background in an experiment leads to reduction of expressiveness of leukocyte infiltration in tissues in 2 weeks by 3,6 times. The found decrease of the activity of inflammatory process is caused by immunomodulatory action injected MMSC.

Keywords: multipotent mesenchymal stromal cells; inflammation; leukocytes; giant cells of foreign body.

Введение. Вследствие открытия иммуномодуляторных свойств мультипотентных стромальных клеток (МСК), клеточная терапия постепенно начала переходить от регенеративной медицины к коррекции иммунных нарушений [1]. МСК яв-

ляются перспективным методом лечения очень многих аутоиммунных и воспалительных заболеваний [2]. Причем снижается активность не только иммунной воспалительной реакции, но и острого воспалительного процесса [3].

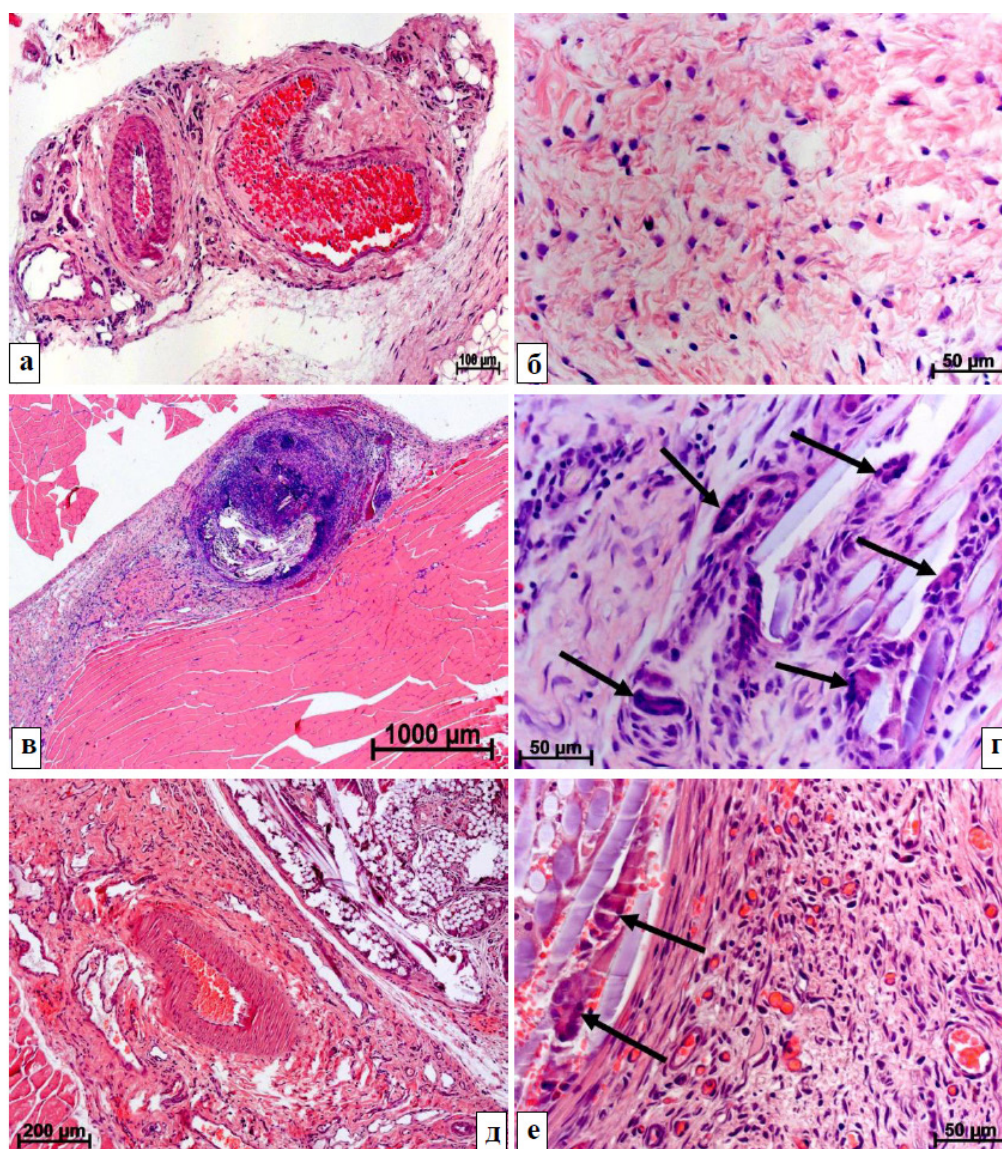


Рисунок 1 – Воспалительный процесс через 3 недели после лигирования бедренной вены и введения ММСК в эксперименте. Окраска гематоксилином и эозином:

- а – Магистральная вена ложноперированной крысы через 3 недели после введения ММСК окружена плотной волокнистой соединительной тканью и склерозированной клетчаткой с небольшим числом сосудов;
- б – В паравазальной клетчатке бедренной вены ложноперированного животного спустя 3 недели после инъекции ММСК преобладают фибробласты, лимфоциты и макрофаги;
- в – Вокруг остатков лигатуры на 3-й неделе после лигирования вены без использования ММСК присутствует плотная волокнистая соединительная ткань с лейкоцитарной инфильтрацией;
- г – Отдельные филаменты нити через 3 недели после блокады вены без применения ММСК окружены плотной волокнистой соединительной тканью с большим числом лейкоцитов, там же присутствуют гигантские клетки инородных тел (стрелки);
- д – Спустя 3 недели после моделирования венозной блокады и введения ММСК в послеоперационном рубце содержатся остатки шовного материала и лейкоциты;
- е – Лигатура на 3-й неделе после перевязывания вены и инъекции ММСК инкапсулирована соединительной тканью, между филаментами нити расположены многоядерные макрофаги со слившейся цитоплазмой (стрелки), рядом много фибробластов и макрофагов

В связи с визуально заметными различиями воспалительного процесса в месте хирургического вмешательства и расположения медленно лизируемой лигатуры после применения аутологических мезенхимных МСК костномозгового происхождения (ММСК) была поставлена **цель исследования** – изучить морфологическими методами особенности воспалительной реакции в тканях крыс после введения ММСК на фоне лигирования магистральной вены.

Материал и методика. В качестве модели были использованы самцы крыс линии Wag весом 180–200 г возрастом 6 месяцев. Все исследования проводили с соблюдением “Правил проведения работ с использованием экспериментальных животных”, все манипуляции осуществляли под общим ингаляционным эфирным наркозом.

ММСК получали и культивировали в соответствии с нашими прошлыми работами [4, 5]. Для моделирования острой локальной венозной блокады осуществляли хирургический доступ к *v. femoralis*, перевязывали ее нитью “Викрил 3/0”. Через одни сутки однократно через кожу инъецировали 100 мкл суспензии ММСК (10^5 клеток) в область лигированной вены. Животных выводили из эксперимента через четверо суток; одну; две; три; четыре и пять недель после инъекции ММСК. Контролем служили интактные крысы с перевязанной веной без введения ММСК и ложнооперированные (разрез кожи без блокады вены с последующей инъекцией ММСК). В каждой группе было 11–12 животных.

V. femoralis с окружающими тканями фиксировали в 4%-ном растворе параформальдегида, обезживали в градиенте этанола возрастающей концентрации, просветляли в ксилоле и заключали в гистопласт. Срезы толщиной 5–7 мкм окрашивали гематоксилином и эозином, изучали на световом микроскопе Axio Imager M1 при увеличении до 1200 раз.

Для исследования активности воспалительной реакции оценивали абсолютное число всех лейкоцитов на 10^5 мкм² площади среза тканей в области хирургического вмешательства и расположения лигатуры. Проводили измерения изображений, полученных при помощи цифровой видеокамеры микроскопа, на экране компьютера с использованием программного обеспечения морфологического модуля AxioVision (Zeiss, Германия). Определяли среднее арифметическое и стандартное отклонение. Достоверность различий сравниваемых средних величин определяли на основании критерия Стьюдента. Достоверным считали различие между сравниваемыми рядами с уровнем вероятной вероятности 95 % и выше.

Результаты исследования. Через четверо суток после операции в тканях в месте хирургического вмешательства возросло число всех лейкоцитов и, особенно, нейтрофилов. В области ушивания кожи появились лейкоцитарные инфильтраты, но большое содержание в них нейтрофильных лейкоцитов было найдено у некоторых животных после лигирования вены без применения ММСК. Минимальный уровень лейкоцитарной инфильтрации был у ложнооперированных крыс.

Спустя одну неделю в тканях региона операции визуально сократилась степень лейкоцитарной инфильтрации, стало меньше содержание нейтрофилов. Однако в тканях были расположены фрагменты еще нелигированного шовного материала с небольшими гранулемами инородных тел вокруг.

На 2-й и 3-й неделях происходило дальнейшее постепенное уменьшение выраженности лейкоцитарной инфильтрации, которая сохранилась только рядом с лигатурой вокруг бедренной вены и в области швов, наложенных на кожу. Рядом с шовным материалом, кроме лейкоцитарной инфильтрации, можно отметить большое количество макрофагов и лимфоцитов, а также формирование гранулем с многоядерными макрофагами (рисунок 1 *a-e*).

В последующие сроки (4 и 5 недель) видимых отличий между оперированными крысами и животными из группы интактного контроля обнаружено не было, за исключением так и не абсорбированной окончательно лигатуры из “лизируемого” материала, наложенной на магистральную вену.

Результаты объективного изучения численности всех лейкоцитов в тканях в месте операции по моделированию острой локальной блокады магистральной вены представлены в таблице 1.

Обсуждение полученных данных. Диффузная лейкоцитарная инфильтрация с преобладанием лимфоцитов и макрофагов у животных после моделирования острой локальной непроходимости магистральной вены наиболее вероятно обусловлена хирургическим вмешательством. Операция приводит к повреждению тканей, внедрению в них инородного тела (шовный материал) и асептическому воспалению вследствие всего этого. В результате воспалительной реакции в тканях вокруг сосудистого пучка повышается численность лейкоцитов, в первую очередь – лимфоцитов и макрофагов.

Обширные лейкоцитарные инфильтраты у животных с лигированием вены как без использования клеточных технологий, так и с применением ММСК связаны с нарушением венозного оттока (венозной гипертензией) [4].

Присутствие в тканях медленно абсорбируемого шовного материала, примененного как для

Таблица 1 – Лейкоцитарная инфильтрация тканей в месте хирургического вмешательства (число всех лейкоцитов на 10^5 мкм² среза ткани, $S \pm \sigma$)

Группа животных	Срок после операции					
	4 суток	1 неделя	2 недели	3 недели	4 недели	5 недель
	1	2	3	4	5	6
Интактные	5,33 ± 1,49					
Лигирование вены без ММСК	171 ± 9,41 *2, 3, 4, 5, 6	127 ± 5 *1, 3, 4, 5, 6	89,7 ± 5,84 *1, 2, 4, 5, 6	40,1 ± 5,36 *1, 2, 3, 5, 6	15,4 ± 2,36 *1, 2, 3, 4, 6	8,18 ± 1,48 1, 2, 3, 4, 5
Ложнооперированные	95,3 ± 8,78 *±2, 3, 4, 5, 6	48,9 ± 4,78 *±1, 3, 4, 5, 6	23,5 ± 2,23 *±1, 2, 4, 5, 6	11,5 ± 1,72 *±1, 2, 3, 5, 6	8,28 ± 1,24 +1, 2, 3	7,33 ± 0,986 1, 2, 3, 4
Введение ММСК в регион лигированной вены	127 ± 11,2 *+ 2, 3, 4, 5, 6	49,4 ± 5,68 *+ 1, 3, 4, 5, 6	25 ± 2,25 *+ 1, 2, 4, 5, 6	12 ± 1,44 *+ 1, 2, 3, 5, 6	8,23 ± 1,2 + 1, 2, 3, 4	7,37 ± 0,92 1, 2, 3, 4

Примечание. $p \leq 0,05$ по сравнению с: * – интактной группой; + – лигированием вены; # – с введением ММСК без лигирования вены; 1, 2, 3, 4, 5, 6 – величины, достоверно отличающиеся от соответствующих в данных колонках ($p < 0,05$).

лигирования вены, так и для ушивания кожной раны, поддерживает хроническую асептическую воспалительную реакцию с миграцией макрофагов. Для фагоцитоза и лизиса лигатур цитоплазма макрофагов сливается, и формируются гигантские клетки инородных тел.

Когда в группе ложнооперированных крыс шовный материал самопроизвольно удаляется, основная причина воспаления исчезает и очень быстро затухает воспалительный процесс. Практически сразу нормализуется содержание лейкоцитов в тканях, исчезают гигантские клетки инородных тел.

У животных с моделированием острой локальной блокады магистральной вены лигатура, наложенная на эту вену, сохраняется в тканях в течение всего эксперимента и, соответственно, служит источником поддержания воспалительной реакции с формированием и присутствием гранулем инородного тела на протяжении всех пяти недель наблюдения. Активность воспаления медленно уменьшается по мере макрофагального лизиса и инкапсуляции филаментов шовного материала.

В обеих группах животных с использованием клеточных технологий (ложнооперированные животные с введением ММСК без изменений кровотока и крысы после инъекции ММСК в проекции лигированной вены) относительно группы с простым моделированием острого локального препятствия венозному кровотоку менее выражена степень возрастания лейкоцитарной инфильтрации и раньше происходит ее нормализация (3 против 4-х недель, соответственно). Это, скорее всего, обусловлено иммуномодулятором действием использованных ММСК [4]. Практически отсутст-

вие различий между животными после введения ММСК в условиях неизменного кровотока (ложнооперированные крысы) и на фоне лигированной магистральной вены указывает на то, что все зарегистрированные изменения обусловлены эффектом клеточных технологий, а не острой локальной блокадой венозного оттока крови.

Заключение. Присутствие в тканях после операций на сосудах медленно абсорбируемого шовного материала служит основной причиной развития асептического гранулематозного воспаления. Нормализация содержания тканевых лейкоцитов после введения ММСК в условиях лигирования бедренной вены произошла к 3-й неделе, тогда как при такой же операции, но без применения клеточных технологий, число лейкоцитов в ткани вернулось к исходному уровню только к 4-й неделе. Кроме того, инъекция ММСК на таком фоне в эксперименте приводит к уменьшению выраженности лейкоцитарной инфильтрации в тканях через две недели в 3,6 раза. Обнаруженное снижение активности воспалительного процесса в первую очередь обусловлено иммуномодулятором действием введенных ММСК.

Литература

1. Maria A.T., Maumus M., Le Quellec A., Jorgensen C., Noël D., Guilpain P. Adipose-derived mesenchymal stem cells in autoimmune disorders: state of the art and perspectives for systemic sclerosis // Clin. Rev. Allergy Immunol. 2017. 52 (2):234–259. <https://doi.org/10.1007/s12016-016-8552-9>.
2. Conklin L.S., Hanley P.J., Galipeau J., Barrett J., Bollard C.M. Intravenous mesenchymal stromal cell therapy for inflammatory bowel disease: Lessons

- from the acute graft versus host disease experience // *Cytotherapy*. 2017. 19(6):655–667. <https://doi.org/10.1016/j.jcyt.2017.03.006>.
3. *Shree N., Venkatesgowda S., Venkatranga M.V., Bhonde R.R.* Treatment with adipose derived mesenchymal stem cells and their conditioned media reverse carrageenan induced paw oedema in db/db mice // *Biomed. Pharmacother.* 2017. 90:350–353. <https://doi.org/10.1016/j.biopha.2017.03.090>.
 4. *Майбородин И.В.* Особенности тканевой реакции после лигирования вены конечности в эксперименте / И.В. Майбородин, А.И. Шевела, В.В. Морозов и др. // *Флебология*. 2017. № 11 (3). С. 154–163. <https://doi.org/10.17116/flebo2017113154-163>.
 5. *Майбородин И.В.* Макрофагальный ответ у крыс на введение мультипотентных мезенхимальных стромальных клеток в регион хирургической травмы / И.В. Майбородин, В.В. Морозов, А.А. Анискин др. // *Новости хирургии*. 2017. Т. 25. № 3. С. 233–241. URL: <https://doi.org/10.18484/2305-0047.2017.3.233>.