

**СТРУКТУРА НАПОЛНЕНИЯ ЛЕВОГО ЖЕЛУДОЧКА
У БОЛЬНЫХ ИНФАРКТОМ МИОКАРДА С БЕССИМПТОМНОЙ
ДИЛАТАЦИЕЙ ЛЕВОГО ЖЕЛУДОЧКА**

А.К. Ибраева

Приведены результаты первичного передне-перегородочного инфаркта миокарда без признаков сердечной недостаточности с бессимптомной умеренной дилатацией левого желудочка.

Ключевые слова: инфаркт миокарда; бессимптомная дилатация левого желудочка; диастолическая дисфункция ЛЖ.

Инфаркт миокарда (ИМ) является одной из основных причин развития сердечной недостаточности (СН), многократно увеличивая риск ее возникновения [1, 2]. Развитие этого осложнения сопровождается дилатацией левого желудочка (ЛЖ), нарушением его геометрии и угнетением его насосной функции [3, 4]. Известно, что снижению насосной функции

миокарда предшествует диастолическая дисфункция (ДД) левого желудочка [5–7]. Параметры диастолического наполнения точнее, чем систолические показатели, отражают функциональное состояние миокарда и его резервные возможности [8]. В связи с этим большой интерес представляет изучение диастолической функции (ДФ) ЛЖ у больных ИМ

Таблица 1 – Показатели систолической функции ЛЖ у больных ИМ на 3-и сутки заболевания

Показатели	1-я группа	2-я группа	Достоверность различий, P <
ЛП, см	3,32±0,12	3,27±0,13	нд
КДР ЛЖ, см	5,05±0,21	5,73±0,24	0,001
КСР ЛЖ, см	3,61±0,14	3,51±0,11	нд
КДО ЛЖ, мл ³	136,6±7,6	159,8±9,6	0,001
ИКДО ЛЖ, мл ³ /м ²	62±3,4	72,6±4,3	0,001
КСО ЛЖ, мл ³	76,1±3,9	89,8±4,1	0,002
ИКСО ЛЖ, мл ³ /м ²	34,5±1,7	40,8±1,8	0,001
ФВ ЛЖ, %	44,2±2,4	43,8±2,7	нд

Таблица 2 – Показатели диастолической функции ЛЖ у больных ИМ на 3-и сутки заболевания

Показатели	1-я группа	2-я группа	Достоверность различий, P <
E, см/с	52,25±1,96	42,2±2,9	0,001
A, см/с	65,7±1,40	61,1±2,2	0,001
E/A, ед	0,79±0,04	0,69±0,03	0,046
Ei, см ²	4,10±0,4	4,12±0,3	нд
Ai, см ²	3,2±0,12	3,5±0,11	0,001
Ei/Ai, ед	1,28±0,05	1,17±0,04	нд
%A, %	38,5±3,7	37,6±3,4	нд
Te, мс	186,4±6,2	185,8±6,8	нд
Ta, мс	114,6±8,4	115,8±7,8	нд
IVRT, мс	111,4±7,9	112,4±8,3	нд
IVST, мс	47,8±3,8	48,4±2,6	нд
DT, мс	213,2±15,7	217,8±14,4	0,001

с фракцией выброса левого желудочка (ФВ ЛЖ) больше 40 %, имеющей умеренную дилатацию ЛЖ при отсутствии клинических проявлений СН.

Целью нашего исследования было изучение диастолической функции при бессимптомной умеренной дилатации левого желудочка у больных первичным передне-перегородочным ИМ.

Материал и методы. Обследовано 58 больных первичным ИМ передне-перегородочной локализации без признаков СН с ФВ ЛЖ более 40 %.

Критерии включения:

1. Больные первичным ИМ передне-перегородочной локализации без признаков СН.

2. Согласие больного.

3. Возраст больного не старше 70 лет.

Критерии исключения из исследования:

1. Больные с постинфарктным и атеросклеротическим кардиосклерозом (клинические и электрокардиографические признаки) с хронической СН или без нее.

2. Гипертрофия левого предсердия (ЛП), левого желудочка (ЛЖ), правого предсердия (ПП), правого желудочка (ПЖ).

3. Блокада левой ножки пучка Гиса, блокада правой ножки пучка Гиса.

4. Сопутствующие тяжелые заболевания печени, почек.

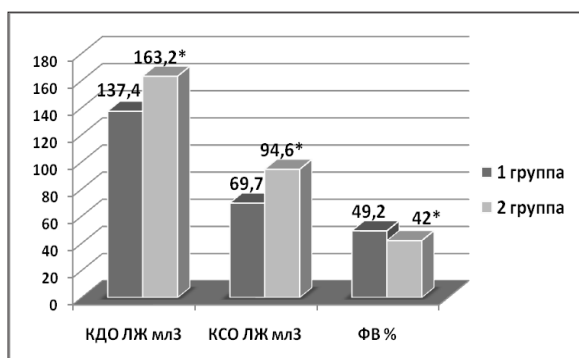
Группы больных:

1-я группа – больные без дилатации ЛЖ (КДР ЛЖ < 5,5 см) (n = 28);

2-я группа – больные ИМ с умеренной дилатацией ЛЖ (КДР ЛЖ 5,6–6,0 см) (n = 30).

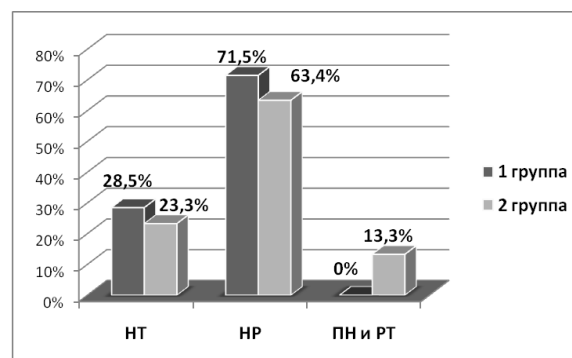
Лечение: тромболитическая терапия (стрептокиназа 1,5 млн в/в капельно за 30 минут, на догоспитальном этапе), аспирин 250 мг (догоспитально), гепарин 7,5 тыс Ед 2 раза п/к – 5 дней, эналаприл 20 мг/сут., метопролол: больным 1-й группы – 50 мг/сут., больным 2-й группы – по 6,25 мг 2 раза с постепенным увеличением дозы каждые 2 недели до 50 мг/сут., статины (симвастатин 20 мг/сут.).

Методы исследования. ЭКГ регистрировали в 12 стандартных отведениях на 1-е, 3-и, 30-е сутки заболевания. Эхокардиографию проводили на 3-и, 30-е сутки заболевания. Анализировались следующие показатели: переднезадний размер левого предсердия (ЛП, см) в диастолу; конечно-



Примечание: * – различия достоверны, $P < 0,05$.
 КДО ЛЖ – конечно-диастолическое давление ЛЖ;
 КСО ЛЖ – конечно-систолическое давление ЛЖ;
 ФВ ЛЖ – фракция выброса ЛЖ.

Рисунок 1 – Систолическая функция левого желудочка при ИМ на 30-е сутки заболевания



Примечание: НТ – нормальный тип ДФ;
 НР – нарушения релаксации;
 ПН и РТ – псевдонормальный и рестриктивный типы диастолической дисфункции ЛЖ.

Рисунок 2 – Состояние диастолической функции левого желудочка у больных ИМ на 30-е сутки

диастолический размер ЛЖ (КДР ЛЖ, см), конечно-систолический размер ЛЖ (КСР ЛЖ, см), конечно-диастолический объем ЛЖ (КДО ЛЖ, мл³), индексированный конечно-диастолический объем ЛЖ (ИКДО ЛЖ), конечно-систолический объем ЛЖ (КСО ЛЖ, мл³), индексированный конечно-систолический объем ЛЖ (ИКСО ЛЖ), фракция выброса ЛЖ (ФВ ЛЖ, %) (по Симпсону).

Во время исследования применяли метод доплер-эхокардиографии, при котором рассчитывали следующие показатели: см/с; А, см/с; Е/А, ед.; Е_i, см² – интегральная скорость Е; А_i, см² – интегральная скорость А; Е/А_i, ед.; % А – процент вклада предсердий в наполнение ЛЖ; DT (deceleration time), мс – время замедления пика Е; IVRT, мс; IVST, мс – время изоволюметрического сокращения ЛЖ; интервал предизгнания – от Q на ЭКГ до начала легочного потока; интервал предизгнания – от Q на ЭКГ до начала аортального потока.

Результаты исследования и их обсуждение.

При ИМ вследствие обширных зон ишемии миокарда нарушение наполнения ЛЖ идет за счет замедления процессов расслабления в сочетании со снижением растяжимости мышечных волокон, что приводит к более крутому наклону кривой “давление – объем” диастолического заполнения ЛЖ [9, 10]. Это означает, что для адекватного наполнения ЛЖ в диастолу потребуется большее давление заполнения. При этом изменение градиента давления между предсердием и желудочком приводит к снижению кровенаполнения в раннюю фазу диастолы и компенсаторному увеличению систолы предсердий. По результатам ЭхоКГ на 3-и сутки заболевания у больных ИМ без дилатации ЛЖ (1-я группа)

в сравнении с больными с умеренной дилатацией ЛЖ (2-я группа) при достоверно увеличенных КДР ЛЖ и объемных показателях ЛЖ (КДО и КСО ЛЖ) ФВ ЛЖ не различалась (таблица 1).

У больных 1-й группы по показателям трансмитрального доплеровского потока имелись признаки нарушения релаксации: увеличение А, уменьшение Е, Е/А. В группе больных ИМ с умеренной дилатацией ЛЖ (2-я группа) отмечалось достоверное снижение Е/А и увеличением DT ($P < 0,05$) (таблица 2).

На 30-е сутки заболевания у больных 1-й группы отмечалось улучшение систолической функции, наблюдался регресс объемных показателей ЛЖ, вследствие чего фракция выброса ЛЖ на 30-е сутки составила $49,2 \pm 2,5$ % (рисунок 1). В то же время дальнейшее динамическое наблюдение за насосной функцией ЛЖ у больных 2-й группы показало достоверное увеличение объемных показателей ЛЖ (КДО ЛЖ составил $163,2 \pm 7,2$ мл³, КСО ЛЖ – $94,6 \pm 3,8$ мл³), отмечалась тенденция к снижению фракции выброса ЛЖ с $43,8 \pm 2,7$ до $42,0 \pm 2,8$ % (см. рисунок 1).

Наиболее значимые изменения эхокардиографических показателей ЛЖ наблюдались при оценке диастолической функции, уже на 30-е сутки заболевания. У больных 1-й группы выявлены значительные изменения доплер-эхокардиографических показателей ЛЖ, свидетельствующие об уменьшении выраженности диастолической дисфункции по типу замедленной релаксации. Так, продолжительность DT уменьшилась с $213,2 \pm 15,7$ до $207,1 \pm 11,3$ мс, IVRT – с $111,4 \pm 7,9$ до $102,3 \pm 3,1$ мс ($P < 0,05$), а также увеличилось

среднее значение отношения Е/А с $0,79 \pm 0,04$ ед. до $0,89 \pm 0,02$ ед. Однако известно, что диастолический коэффициент не всегда отражает тяжесть диастолической дисфункции за счет наличия псевдонормальных и рестриктивных типов диастолической дисфункции. Поэтому нами проанализированы типы трансмитрального доплеровского потока и их встречаемость у больных с ИМ. Так, у больных 2-й группы на 30-е сутки заболевания в 13,3 % случаев выявлены тяжелые типы диастолической дисфункции ЛЖ. Диастолическая функция ЛЖ нормализовалась у 23,3 % пациентов, у 63,4 % сохранялись нарушения релаксации (рисунок 2). У больных ИМ без дилатации ЛЖ (1-я группа) к этому сроку диастолическая функция ЛЖ нормализовалась у 28,5 % больных, неблагоприятных типов диастолической дисфункции не зафиксировано (см. рисунок 2).

Более выраженная ДД у больных ИМ с умеренной дилатацией ЛЖ, позволила предположить, что у этих пациентов будет чаще развиваться СН. Наблюдение за заболеванием в течение 30-ти дней подтвердило эту гипотезу. В 1-й группе больных СН не было, а во 2-й СН развилась у четырех больных, что составило 13,3 % больных.

Таким образом, по результатам нашего исследования среди больных первичным передне-перегородочным ИМ с ФВ ЛЖ более 40 % с умеренной дилатацией ЛЖ на 3-и и 30-е сутки заболевания имеются более выраженные признаки диастолической дисфункции ЛЖ по сравнению с пациентами с нормальными полостями ЛЖ.

Выводы

1. У больных передне-перегородочным ИМ умеренная систолическая дисфункция (ФВ выше 40 %) сопровождается диастолической дисфункцией в раннюю фазу заболевания, проявляющуюся по доплер-ЭхоКГ нарушением релаксации.

2. В динамике на 30-е сутки заболевания у больных ИМ с умеренной дилатацией ЛЖ процессы диастолической дисфункции ЛЖ более выражены, наблюдались тяжелые типы диастолической дисфункции ЛЖ, в отличие от больных ИМ с нормальными полостями ЛЖ.

3. Клиническое наблюдение в течение 30-ти дней за больными ИМ с умеренной дилатацией

ЛЖ, при наличии более выраженной диастолической дисфункции ЛЖ, показало, что сердечная недостаточность развивается у них чаще, чем у больных ИМ с нормальными полостями ЛЖ.

Литература

1. Cowie M.R., Mosterd A., Wood D.A. et al. The epidemiology of heart failure. // Eur. Heart J. 1997. 18(2). P. 208–25.
2. Ho K.K.L., Pinsky J.L., Kannel W.B., Levy D. The epidemiology of heart failure: the Framingham Study // J. Am. Coll. Cardiol. 1993. 22(SupplA). P. 6A–13A.
3. Colonna P., Iliceto S. Myocardial infarction and left ventricular remodeling: results of the CEDIM trial. Carnitine Ecocardiografia Digitalizzata Infarto Miocardico // Am. Heart J. 2000. № 139. Vol. 2. Pt. 3. P. 124–30.
4. Sanchez J., Vicente B. Predictors of early and late ventricular remodeling after acute myocardial infarction // Clin. Cardiol. 1999. 22. P. 581–586.
5. Gersh B.J., Rahimtoola Sh.H. Acute myocardial infarction // New York. Chapman & Hall. 1997. P. 403–434.
6. Antman et al. Management of Patients With STEMI: ACC/AHA Guidelines for the Management of Patients With ST-Elevation Myocardial Infarction. A Report of the American College of Cardiology / American Heart Association Task Force on Practice Guidelines // J. Am. Coll. Cardiol. 2004. 44. P. 671–719.
7. Миррахимов М.М. Клинический опыт применения стрептодеказы на догоспитальном этапе лечения острого инфаркта миокарда / М.М. Миррахимов, Т.Б. Балтабаев, Н.Л. Цой // Кардиология. 1987. № 2. С. 21–23.
8. Agabiti-Rosei E., Muiesan M.L. Hypertension and diastolic function // Drugs. 1993. Vol. 46. P. 61–67.
9. White H.D. Remodelling of the heart after myocardial infection // Australian and New Zealand J. of Medicine. 1992. 22. P. 601–6.
10. Kannel W.B., Sorlie P., McNamara P.M. Prognosis after myocardial infarction. The Framingham Study // Am. J. Cardiol. 1979. 44. P. 531–559.