

УДК 616'147+147.3-007.64-036.11-089.1 (575.2) (04)

## ДИАГНОСТИКА И ОПРЕДЕЛЕНИЕ ПОКАЗАНИЙ К ХИРУРГИЧЕСКОМУ ЛЕЧЕНИЮ ПРИ ВАРИКОТРОМБОФЛЕБИТЕ

*Т.А. Осмонов* – докт. мед. наук,  
*Э.М. Носинов* – канд. мед. наук, доцент,  
*А.С. Жанбаев* – соискатель

---

The possibilities of ultrasound triplex angioscanning in diagnostics and determination of indications to surgical treatment at varicthromboflebitis are presented.

Диагностика варикотромбофлебита (тромбоза варикозно расширенных подкожных вен нижних конечностей), несмотря на относительно кажущуюся легкость, является сложной проблемой сосудистой хирургии, основным звеном которой является опасность развития тромбоэмболии легочной артерии [1–4].

В 5–10% случаев тромбоз подкожных вен распространяется на общую бедренную вену через устье большой подкожной вены (сафено-фemorальный тромбоз). При этом, имея первоначально меньший диаметр, тромбоз большой подкожной вены не обтурирует общую бедренную вену, флотировать и становится эмбологенным. Такой сафено-фemorальный тромбоз очень опасен возможностью развития тромбоэмболии легочной артерии. Не случайно устье большой подкожной вены называют “инкубатором смертельных эмболий” [1, 2, 5, 6].

При варикотромбофлебите с целью профилактики тромбоэмболии легочной артерии производится перевязка устья большой подкожной вены (операция Троянова). Однако при постановке показаний к хирургической профилактике тромбоэмболии легочной артерии возникает вопрос точной топической диагностики проксимального уровня тромбоза большой подкожной вены и определении его эмболоопасности. На сегодняшний день сов-

ременным методом, удовлетворяющим данные требования, является ультразвуковое триплексное ангиосканирование вен нижних конечностей. При данной патологии метод ультразвукового триплексного ангиосканирования обладает высокой диагностической точностью – до 96–100% [2–6].

Цель исследования – определить возможности ультразвукового триплексного ангиосканирования в диагностике и установить показания к хирургическому лечению при варикотромбофлебите.

**Материал и методы исследования.** Нами изучены результаты обследования и лечения 50 больных варикотромбофлебитом. Во всех случаях выполнено ультразвуковое триплексное ангиосканирование вен нижних конечностей. Все больные страдали варикозной болезнью, которая осложнилась варикотромбофлебитом. Больные поступали в сроки от 1 суток до 1 месяца и более после начала заболевания.

**Результаты исследования.** При варикотромбофлебите по данным ультразвукового триплексного ангиосканирования во всех случаях определялось значительное расширение подкожных вен относительно нетромбированных участков (в среднем в 1,5–2 раза), отсутствие кровотока доплерографически и при цветном доплерографическом картировании

кровотока, наличие внутрисосудистых включений. Также отмечались ультразвуковые признаки, характерные для варикозной болезни – неравномерное расширение подкожных вен, их извитой ход при динамическом сканировании.

Особенностью тромбоза подкожных вен, по данным ультразвукового триплексного ангиосканирования, являлось практически отсутствие изменений флебогемодинамики в глубокой венозной системе. Случаев эмбологенной формы венозного тромбоза большой подкожной вены и случаев распространения венозного тромбоза с большой подкожной вены на общую бедренную вену в нашем исследовании не было ни в одном случае.

Следует отметить, что по данным ультразвукового триплексного ангиосканирования практически во всех случаях верхняя граница венозного тромбоза располагалась от 5 до 30 см (в среднем 15 см) выше уровня, определенного при первичном клиническом осмотре. Такие случаи отмечены как в ранние, так и в более поздние сроки поступления и особенно у больных с выраженной подкожно-жировой клетчаткой. Данные ультразвукового триплексного ангиосканирования во всех случаях исключили необходимость выполнения рентгеноконтрастного ангиографического исследования – ретроградной илиокаваграфии.

На основании данных ультразвукового триплексного ангиосканирования с целью хирургической профилактики тромбоза легочной артерии в 15 случаях (30,0%) при варикотромбофлебите, когда проксимальный уровень венозного тромбоза достигал области в/3 и с/3 бедра, сафено-фemorального соустья (рис. 1, 2), произведена операция Троянова. В половине случаев перевязка устья большой подкожной вены сочеталась с ее удалением на протяжении – кросс-эктомией от 3 до 8 см (в среднем 5 см). Операции выполнялись в экстренном порядке, под местной анестезией.

В послеоперационном периоде и в остальных случаях проводилось лечение, которое было направлено на терапию имеющегося венозного тромбоза и включало в себя консервативные методы – медикаментозная терапия (антикоагулянты, дезагреганты, флеботоники,

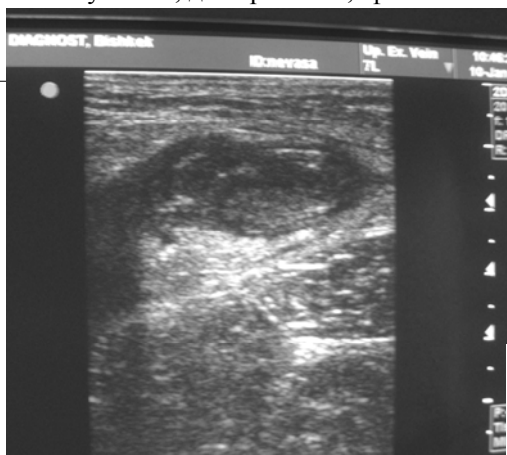
Рис. 1. Ультразвуковое триплексное ангиосканирование, В-режим. Тромбоз большой подкожной вены в области сафено-фemorального соустья. Визуализируется расширение просвета большой подкожной вены, заполненное тромботическими массами.

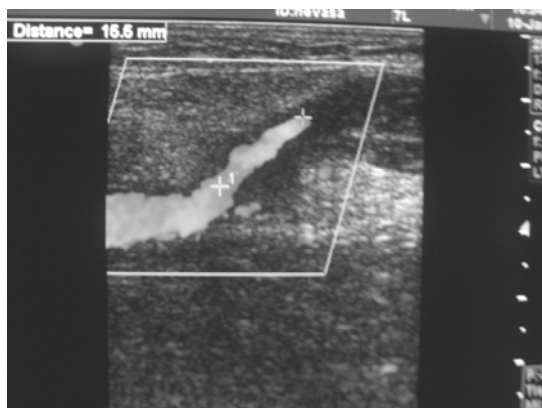

Рис. 2. Ультразвуковое триплексное ангиосканирование, режим цветного доплеровского картирования кровотока. Визуализируется отсутствие кровотока в области тромбоза большой подкожной вены. В общей бедренной вене и приустьевом отделе большой подкожной вены кровоток сохранен. Проксимальный уровень тромбоза большой подкожной вены не достигает до сафено-фemorального соустья 1,5 см.

противовоспалительные препараты), эластическое бинтование, возвышенное положение конечностей и т.д.

Всем оперированным и не оперированным больным с целью динамического наблюдения,



а также не оперированным больным с целью диагностики нарастания тромбоза проводилось контрольное ультразвуковое исследование. В 2 случаях при контрольном ультразвуковом исследовании диагностирован восходящий тромбоз большой подкожной вены, т.е. нарастание тромбоза и его распространение в проксимальном направлении. Это явилось показанием к выполнению операции Троянова.

Следует отметить, что случаев тромбоэмболии легочной артерии, как у не оперированных больных, так и тех, у кого была произведена хирургическая профилактика тромбоэмболии легочной артерии отмечено не было. Всем больным с варикотромбофлебитом рекомендовали в последующем в плановом порядке второй этап хирургического лечения – операцию Беккокка-Маделунга, т.е. удаление всех тромбированных и варикозно расширенных вен.

Использование метода ультразвукового триплексного ангиосканирования при варикотромбофлебите позволяет объективно диагностировать наличие венозного тромбоза, уровень и форму его проксимальной части, проводить динамическое наблюдение, а также

определять показания к хирургическому лечению с целью профилактики тромбоэмболии легочной артерии.

#### Литература

1. Савельев В.С. Тромбоэмболия легочных артерий / В.С. Савельев, Е.Г. Яблоков, А.И. Кириенко. – М.: Медицина, 1979. – 264 с.
2. Флебология: руководство для врачей / В.С. Савельев, В.А. Гологорский, А.И. Кириенко и др.; Под ред. В.С. Савельева. – М.: Медицина, 2001. – 664 с.
3. Константинова Г.Д. Современная ультразвуковая флебография / Г.Д. Константинова, Т.В. Алекперова // Грудная и сердечно-сосудистая хирургия. – 1997. – №5. – С. 30–36.
4. Константинова Г.Д. Флебология / Г.Д. Константинова, А.Р. Зубарев, Е.Г. Градусов. – М.: Видар-М, 2000. – 160 с.
5. Савельев В.С. Массивная эмболия легочных артерий / В.С. Савельев, Е.Г. Яблоков, А.И. Кириенко. – М.: Медицина, 1990. – 336 с.
6. Шилкина Н.П. Клиническая ультразвуковая диагностика патологии вен нижних конечностей: руководство для врачей / Н.П. Шилкина, С.О. Дружинин, В.А. Красавин; Под ред. Ю.В. Новикова. – Кострома: ДиАр, 1999. – 72 с.