

УДК 616.323-007.61-089.87]-072.1(575.2)(04)

ДИАГНОСТИКА И ХИРУРГИЧЕСКОЕ ЛЕЧЕНИЕ АДЕНОИДНЫХ ВЕГЕТАЦИЙ. СОВРЕМЕННЫЕ ВЗГЛЯДЫ

Н.Б. Нуркеев

Установленные основные формы локализации аденоидных вегетаций, даны рекомендации по применению модифицированного аденотома для операций аденотомии.

Ключевые слова: аденоидные вегетации; аденотомия, хоаны.

Введение. Операция по удалению аденоидных вегетаций является одной из наиболее широко распространенных в оториноларингологии и активно применяется с XIX века. Автором этой операции является Н.В. Меуер (1867), который сделал первые фундаментальные исследования об аденоидах и ему же принадлежит термин «аденоидные вегетации» [1]. В структуре оперативных вмешательств детской оториноларингологии, аденотомия составляет до 80%. В некоторых случаях при проведении операции «вслепую», отдаленные результаты часто приводят к высокому числу рецидивов [2]. Частота возникновения рецидивов после оперативного вмешательства колеблется в очень широких пределах. В.Х. Гербер (1986) отметил рецидивы аденоидов у 9,5% оперированных больных, Л.М. Ковалева (1994) в 30% случаев, а П.М. Дорошенко (1996) – у 75% больных. Наиболее частой причиной неудач при проведении аденотомии большинство современных авторов считают неполное удаление ткани глоточной миндалины [3, 4, 5]. К прочим погрешностям, влияющим на результаты вмешательства, можно отнести неподготовленность хирурга, некачественный инструментарий, отсутствие визуализации хода операции [6]. Одним из важнейших условий успешного выполнения аденотомии является качество используемых инструментов, которые постоянно подвергаются усовершенствованиям и модификациям. В начале прошлого века R.Imhofer (1925) описывал и сравнивал конструкции различных аденотомов: кюреток Lange, Gotsien; инструментов в виде скользящих щипцов – Kelley, Denker и т.д. F. Nager (1925) сообщал об использовании гальваноакустики и электролиза

в хирургии глоточной миндалины. Оригинальные методики были разработаны российскими авторами: вакуумная аденотомия, ультразвуковое диспергирование глоточной миндалины [7, 8]. Развитие высоких технологий значительно расширило возможности проведения аденотомии: шейвер, диатермокоагуляция, лазерная аденотомия. И все же до настоящего времени наиболее популярным остается инструмент, предложенный еще в 1895 г. немецким ринологом Н. Beckmann. Успех аденотомии, по мнению Л.М. Ковалевой (1996), во многом зависит от локализации, размера и состояния аденоидных вегетаций. Различают три основных локализации аденоидов: на своде носоглотки, преимущественно на задней стенке, и диффузное расположение, которое кроме задневерхней и боковых стенок носоглотки, захватывает и хоаны, прорастая в них [9].

Материал и методы. Под нашим наблюдением в период с 2007–2010 гг. в Медицинском центре КГМА в ЛОР отделении находилось 204 ребенка в возрасте от 3-х до 15 лет с гипертрофией глоточной миндалины. Из них с сопутствующими заболеваниями: общими – 42 местными – 51 пациент. Все дети были прооперированы под контролем эндоскопа при использовании интубационного наркоза. 38 детей оперировались по поводу рецидива аденоидов. Из них у 10 больных имело место диффузное расположение аденоидных вегетаций с прорастанием в хоаны.

Результаты исследований представлены в табл. 1, 2, 3.

После дачи интубационного наркоза производился эндоскопический осмотр полости носа и носоглотки для оценки величины, локализации и

Таблица 1

Сопутствующие заболевания (общие)

Нозология	Абсолютные (204)	%
Хронический бронхит	13	30,9
Синдром внутричерепной гипертензии	4	9,5
Заболевания ССС	7	16,6
Частые простудные заболевания (ЧБД)	18	42,8
Всего	42	100%

Таблица 2

Сопутствующие заболевания (местные)

Сопутствующие заболевания	Абсолютные (204)	%
Вазомоторный ринит (в т.ч. и аллергический)	18	35,2
Хронический синусит	13	25,4
Искривление носовой перегородки	8	15,6
Прочие заболевания	12	23,5
Всего	51	100%

Таблица 3

Локализация рецидивных аденоидных вегетаций

На своде носоглотки	8	21%
На задней стенке носоглотки	7	18,4%
На задне-верхней и боковых стенках носоглотки	13	34,2%
Диффузное расположение с прорастанием в хоаны	10	26,3%
Всего	38	100%

выраженности аденоидов, а также уточнения наиболее рациональной техники операции (рис. 1, 2).

При диффузном расположении аденоидных вегетаций с прорастанием в хоаны (рис. 3, 4), глоточная миндалина удалялась из носоглотки срезом с помощью стандартного аденотома Бекмана, а затем, под контролем 0°-эндоскопа, мы использовали модифицированный аденотом (рис. 5, 6), для освобождения просвета хоан.

В других случаях вся операция проводилась с помощью стандартного аденотома Бекмана и шейвера.

Удаление лимфоидной ткани производилось под визуальным контролем.

Выводы. Таким образом, причинами некачественной аденотомии являются: «слепая» техника аденотомии, которая к сожалению, не лишена недостатков – неполное удаление

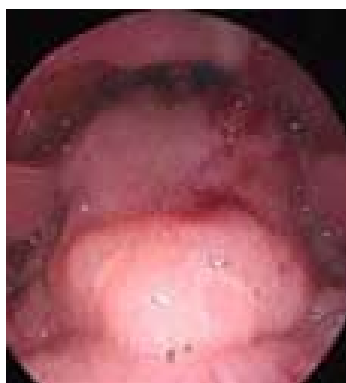

Рис. 1. Эндоскопическая картина, (Эпифарингоскопия)

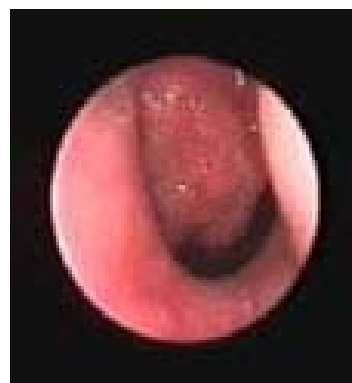


Рис. 2. Эндоскопическая картина, (Риноскопия)

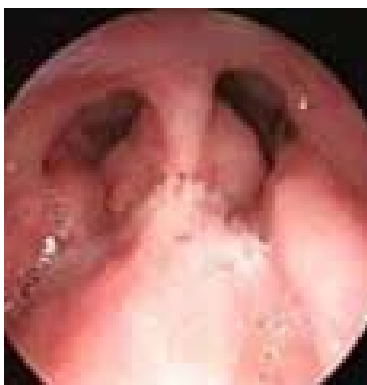

Рис. 3. Аденоиды 2–3 ст. в области хоан.

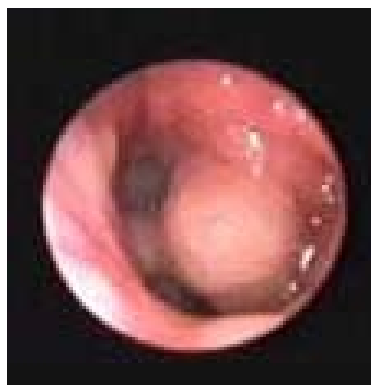

Рис. 4. Аденоиды 2–3 ст. в задних отделах носа.



Рис. 5. Модифицированный аденотом.

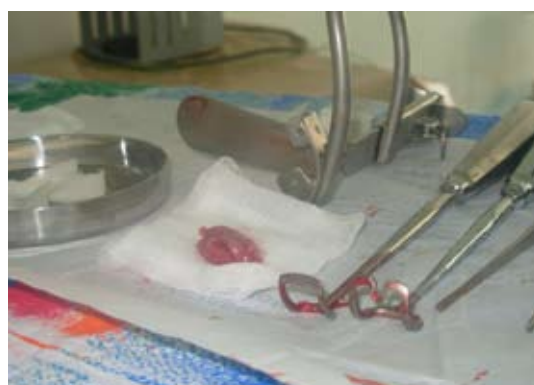

Рис. 6. Стандартный и модифицированный аденотом.

аденоидной ткани, травма, связанная с «подвижностью» пациента; неправильный подбор размера кюретки аденотома. Эндоскопическое исследование носоглотки должно стать «золотым стандартом» в оториноларингологии. Аденомотомия должна выполняться под эндотрахеальным наркозом в условиях визуального контроля.

Литература

1. Соколов А.С. Клинические результаты применения эндоскопической аденоидэктомии: Автореф... дисс. канд. мед. наук / НГМА. – Новосибирск, 2004.
2. Ковалева Л.М., Ланцов А.А. Диагностика и лечение заболеваний глотки у детей / СПб. НИИ уха, горла и речи. – СПб., 1995.
3. Лазарев В.Н., Ивойлов А.Ю., Ивойлова Т.Я., Рузанова О.В. Рос. оторинолар. – 2002. №1. – С. 98–99.
4. Мельников М.Н., Соколов А.С. Эндоскопическая шейверная аденоидэктомия // Рос. ринол. – 2000. №1. – С. 4–8.
5. Meuser W. Laringo – Rhino – Otologie. – 2000. № 79. – 198 с.
6. Протасевич Г.С., Ковалик А.П., Глух Е.В. Отдаленные осложнения аденомотомии // Вестн. оторинолар. – 2002. №1. – С. 53–55.
7. Единак Е.Н., Хейю Л.Я. // Вестн. оторинолар. – 1987. №6. – С. 78–80.
8. Шевригин Б.В. Руководство по детской оториноларингологии. – М., 1985.
9. Козлов В.С., Карпов В.А. // Вестн. оторинолар. – 2004. №4. – С. 18–22.