

УДК 618.14-089.85-009.614

**КЛИНИЧЕСКИЙ СЛУЧАЙ ЛЕЧЕНИЯ ПАЦИЕНТА
МЕСТНО-РАСПРОСТРАНЕННЫМ РАКОМ СИГМОВИДНОЙ КИШКИ
С ПРОРАСТАНИЕМ В ЛЕВЫЙ МОЧЕТОЧНИК И МОЧЕВОЙ ПУЗЫРЬ**

М.Ш. Осомбаев, А.М. Туманбаев, М.Дж. Джекшенов, К.Д. Абдрасулов

Рассматривается лечение рака толстой кишки с инвазией в мочевой пузырь. Описан клинический случай лечения пациента 65 лет, у которого при первичном обращении выявлен рак сигмовидной кишки с прорастанием в мочеточники и мочевой пузырь, осложненный обтурационной кишечной непроходимостью. Сопутствующее заболевание – сахарный диабет 2-го типа. Достигнуто главное онкологическое требование к радикальному хирургическому лечению – достижение R0 границы резекции, а также удаление опухоли единым блоком. Пациенту произведена комбинированная операция Гартмана с гемирезекцией мочевого пузыря, резекция левого мочеточника, уретеронеоцистопластика справа, с наложением межмочеточникового анастомоза, эпицистостомия. Длительность операции составила 3,5 часа, объем интраоперационной кровопотери – 500 мл. Послеоперационных осложнений не отмечалось. Длительность времени наблюдения составляет 3 года 3 месяца.

Ключевые слова: рак сигмовидной кишки; местно-распространенный рак; клинический случай; межмочеточниковый анастомоз.

**ЗААРА ТҮТҮКЧӨСҮНӨ ЖАНА ТАБАРСЫККА ӨСКӨН
СИГМА ТҮРҮНДӨГҮ ИЧЕГИНИН РАГЫ МЕНЕН ООРУТАН
БЕЙТАПТЫ ДАРЫЛООНУН КЛИНИКАЛЫК УЧУРУ**

М.Ш. Осомбаев, А.М. Туманбаев, М.Дж. Джекшенов, К.Д. Абдрасулов

Макалада табарсыкка тараган жоон ичегинин рак оорусун дарылоо жөнүндө сөз болот. Анда биринчи жолу кайрылганда заара чыгаруучу түтүкчөлөргө жана табарсыкка өскөн сигма түрүндөгү ичегинин рак оорусу аныкталган, ичегисинен тамак өтпөй калган 65 жаштагы бейтапты дарылоонун клиникалык учуру сүрөттөлгөн. Кошумча оорусу - 2-типтеги кант диабети. Радикалдуу хирургиялык дарылоого карата негизги онкологиялык талап аткарылды – резекциянын R0 чегине жетүү, ошондой эле залалдуу шишикти бир блок менен алып салуу. Бейтапка Гартмандын айкалышкан операциясы жасалып, табарсыкты гемерезекциялоо, сол заара түтүкчөсүн резекциялоо, оң тарабына уретеронеоцистопластика, заара чыгаруучу түтүкчө аралык анастомоз, эпицистостомия жасалды. Операциянын узактыгы 3,5 саатка созулду, операция учурунда кан жоготуунун көлөмү 500 мл. болду. Операциядан кийинки кабылдап кетүүлөр болгон жок. Байкоо жүргүзүү мөөнөтүнүн узактыгы 3 жыл 3 айды түздү.

Түйүндүү сөздөр: сигма түрүндөгү ичегинин рагы; локалдык өтүшкөн рак; клиникалык учур; заара түтүктөр аралык анастомоз.

**THE CLINICAL CASE OF TREATING A PATIENT WITH SIGMOID COLON CANCER
WITH GERMINATION INTO THE BOTTOM OF THE BLADDER**

M.Sh. Osombaev, A.M. Tumanbaev, M. Dzh. Dzhekshenov, K.D. Abdrasulov

The article deals with the treatment of colon cancer with invasion into the bladder. A clinical case of treatment of a 65-year-old patient is described, in whom sigmoid colon cancer with invasion into the ureters and urinary bladder, complicated by obstructive intestinal obstruction, was detected during the initial visit. Concomitant disease type 2 diabetes mellitus. The main oncological requirement for radical surgical treatment has been achieved – reaching the R0 border of resection, as well as removing the tumor in a single block. The patient underwent a combined Hartmann operation, with hemiresection of the bladder, resection of the left ureter, ureteroneocystoplasty on the right, imposition of an inter-ureteral anastomosis, epicystostomy. The duration of the operation was 3.5 hours, the volume of intraoperative blood loss was 500 ml. There were no postoperative complications. The duration of the observation period is 3 year 3 months.

Keywords: sigmoid colon cancer; locally distributed cancer; clinical case; inter-ureteral anastomosis.

Введение. Колоректальный рак (КРР) в течение многих десятилетий остается актуальной проблемой онкологии. На современном этапе КРР остается одной из основных проблем здравоохранения во всем мире [1]. КРР является третьим наиболее распространенным видом рака после рака легких и молочной железы, две трети всех случаев колоректального рака отмечено в более развитых регионах мира. Повсеместно КРР занимает третье место в структуре ЗНО у мужчин и второе – у женщин, составляя около 10 % всех случаев рака с более чем 1,2 млн новых случаев во всем мире [2, 3]. КРР поражает мужчин и женщин всех расовых и этнических групп и чаще всего встречается у лиц в возрасте старше 50 лет [4].

В Кыргызстане, по данным отдела эпидемиологии и профилактики злокачественных новообразований Национального центра онкологии и гематологии МЗ КР, колоректальный рак занимает 6-е место [5].

Несмотря на широкое внедрение в практику современных методов диагностики рака толстой кишки, доля местно-распространенных форм колоректального рака колеблется от 30 до 40 %, при этом постепенно увеличивается [6]. По данным ряда авторов, в 5–6 % наблюдений при колоректальном раке в процесс вовлекается мочевого пузыря. По данным Kobayashi T., частота врастания рака прямой и сигмовидной кишок в мочевого пузыря составляет 4,1 %, в то же время опухоли других локализаций толстой кишки прорастают лишь в 0,5 % случаев [7, 8]. Несмотря на низкую частоту истинной инвазии в мочевого пузыря, по данным отдельных авторов, лишь удаление органокомплекса единым блоком, а не его разделение может гарантировать достижение R0 границы резекции [9]. Однако данные показатели далеки от истинного положения, так как в подавляющем большинстве случаев, когда первичная опухоль признается нерезектабельной, указывается лишь основная ее причина – местно-распространенный характер колоректального рака без детализации вовлеченных в процесс соседних органов [10]. По решению ASCO и NCI, в 2010 г. качество жизни больных является вторым по значимости критерием оценки результатов противоопухолевой терапии после выживаемости и является более важным,

чем первичный опухолевый ответ [11]. Логично, что в эру органосохраняющих операций при раке толстой кишки с инвазией в мочевого пузыря все большей популярностью начинают пользоваться комбинированные, или, как их принято называть в зарубежной литературе, мультивисцеральные резекции [12]. В литературе представлены очень скудные данные о прорастании опухолей толстого кишечника в мочеточники, а также о возможных вариантах хирургического решения при недостаточности мочеточников до мочевого пузыря после резекций. В связи с чем мы решили поделиться клиническим наблюдением такого случая.

Клинический случай

Больной Б. 65 лет 09.10.17 г. рождения обратился в Национальный центр онкологии и гематологии (НЦОГ). Его беспокоили боли в левой подвздошной области, периодическое вздутие живота, запоры длительностью 8–10 дней. Последние 3 недели до поступления в клинику начали беспокоить жидкий стул с примесью крови, похудание на 10 кг в течение 3-х месяцев.

Из анамнеза: со слов пациента, больным себя считает с 06.2017 года. На тот момент беспокоила незначительная боль в левой подвздошной области, запоры длились 8–10 дней, пациент не обследовался и не лечился. В августе месяце 2017 г. обратился в ЦСМ по месту жительства, направлен в городскую клиническую инфекционную больницу, лечился с диагнозом “Затяжной энтерит” без эффекта. В связи с чем направлен в отделение токсикологии Бишкекского научно-исследовательского центра травматологии и ортопедии, с предварительным диагнозом “Отравление”. Лечение получал, но без эффекта. Обратился в городскую клиническую больницу № 6, где при ультразвуковом исследовании (УЗИ) органов брюшной полости обнаружено заболевание сигмовидной кишки. Направлен в НЦОГ для дальнейшего обследования и получения специализированного лечения.

Больной страдает сахарным диабетом 2-го типа в течение 6 лет. Получает инсулинотерапию.

Результаты лабораторно-инструментального исследования

Общий анализ крови: от 10.10.2017 г: эр – 4,45 × 10¹²/л; Нв – 113 г/л; ЦП – 0,9; лейкоц – 9,9 × 10⁹/л;

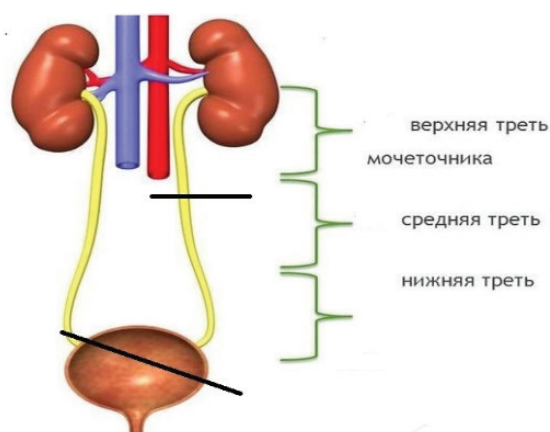


Рисунок 1 – Схематичное изображение объема резекции левого мочеточника и мочевого пузыря

п/я – 4; с/я – 56; лимф – 29; мон – 8; СОЭ – 22 мм/ч.

Биохимический анализ крови: от 10.10.2017 г.: общий билирубин – 8,7 мкм/л; креатинин – 63,3 ммоль/л; мочевины – 4,0 ммоль/л; остаточный азот – 16,4 ммоль/л; общий белок – 60,0 г/л; тимоловая проба – 1,5 ед.; глюкоза – 17,8 ммоль/л.

Общий анализ мочи: от 10.10.2017 г. Цвет – соломенно-желтый; прозрачность – полная; относительная плотность – 1020; реакция – кислая; лейкоциты – 5–6 в п/з.

Колоноскопия от 04.10.2017 г.: Аппарат проведен до 29 см, на этом уровне просвет кишки сужен за счет экзофитного инфильтративного образования, поверхность бугристая, эрозивана. Взята биопсия. Заключение: Заболевание сигмы.

Гистология: № 39549-52: умеренно-дифференцированная аденокарцинома G2.

УЗИ: По ходу кишечника определяется очаговое образование 76 × 41 мм с эффектом акустической плотности. Заключение: Жировой гепатоз. Хронический холецистит. Хронический пиелонефрит с обеих сторон.

Эзофагогастродуоденоскопия: смешанный гастрит, поверхность слизистая атрофичная, рубцованная, деформированная.

Компьютерная томография 05.10.2017 г.: данные за гиперплазию стенок сигмовидной кишки вероятно (с-г) с инвазией в дно мочевого

пузыря, регионарная и мезентериальная лимфаденопатия;

Электрокардиограмма: Ритм синусовый, правильный ЧСС 84 уд. в мин, горизонтальное положение ЭОС.

Ирригоскопия от 10.10.2017 г.: Органы грудной клетки без особенностей. Контрастированы прямой и сигмовидный отделы толстой кишки, при этом в области ректосигмоидного отдела определяется опухолевидное образование с бугристыми контурами диаметром 4 см. Заключение: Карцинома ректосигмоидного отдела толстой кишки.

Перед операцией пациент консультирован эндокринологом, прописано введение в пред- и послеоперационном периоде больного препарата Химулин НПХ 12 ед, Химулин регулярно 8-8-8 Ед перед едой под контролем сахара крови.

Решением консилиума врачей взят на операцию 13.10.2017 г. Во время ревизии органов брюшной полости признаков отдаленных метастазов нет, выявлена опухоль сигмовидной кишки, плотно-бугристой консистенции, размером 10,0 × 9,0 × 8,0 см в диаметре, исходящая из нижней трети сигмовидной кишки с прорастанием в заднюю стенку мочевого пузыря. Вскрыта полость мочевого пузыря, опухоль прорастает в заднюю стенку мочевого пузыря, протяженность до 7 см. Также имеется прорастание опухоли в левый мочеточник, начиная со средней трети до входа в мочевой пузырь, также правый мочеточник расширен до 1,2 см в диаметре за счет сдавления опухоли юкставезикального отдела. Также имеются явления субкомпенсированной кишечной непроходимости. Местнораспространенная опухоль сигмовидной кишки признана резектабельной. Произведена комбинированная резекция сигмовидной кишки по Гартману с гемирезекцией мочевого пузыря, левого мочеточника. При ревизии устье правого мочеточника располагается от границы резекции на менее 0,5 см, а длина левого мочеточника недостаточна для пересадки и формирования уретерокутанеостомы.

Необходимо было прибегнуть к наложению нефростомы слева, а хирургическую пластику отложить до достижения оптимальных условий для операции (рисунок 1). Оба мочеточника катетеризированы мочеточниковыми катетерами.

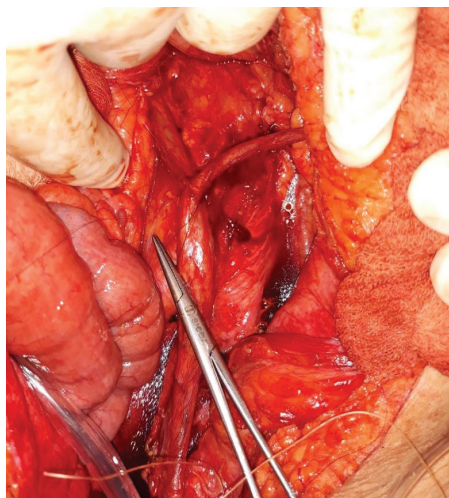


Рисунок 2 – После формирования межмочеточникового анастомоза

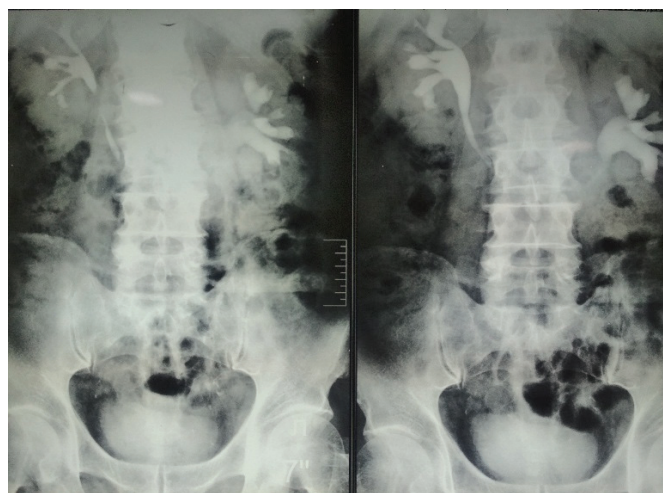


Рисунок 3 – Экскреторная урография через 6 месяцев и 1 год после операции

Решена и выполнена одномоментно реимплантация правого мочеточника в мочевой пузырь и формирование и межмочеточникового анастомоза по типу “конец в бок” однорядными узловыми швами (рисунок 2). Дефект мочевого пузыря ушит с формированием эпицистостомы. Мочеточниковые катетеры выведены на кожу через эпицистостому.

Послеоперационная гистология № 41027-39: умеренно дифференцированная аденокарцинома с инвазией всех слоев стенки кишечника (G2) с прорастанием в мочевой пузырь и мочеточник. Резецированные края, лимфатические узлы без опухолевого роста от 19.10.2017 г.

Послеоперационный период протекал гладко. Мочеточниковые катетеры удалены на 17-е сутки после операции. Эпицистостомический катетер удален на 24-е сутки после операции. Мочеиспускание самостоятельное, регулярное. Консультирован химиотерапевтом назначена монохимиотерапия Оксалиплатин 85 мг/м² 1-й день и Капицитабин 3000 мг в сутки № 14 с интервалом 7 дней. Получил VI курсов химиотерапии по вышеуказанной терапии, перенес удовлетворительно.

Через 2 месяца, 6 месяцев и год после операции выполнена экскреторная урограмма с нисходящей цистографией. Функции обеих почек сохранены, межмочеточниковый анастомоз функционирует удовлетворительно (рисунок 3).

Через 10 месяцев произведена операция по восстановлению непрерывности толстого кишечника. Период наблюдения – 3 года 3 месяца. При контрольном исследовании данных за рецидив заболевания и отдаленных метастазов не выявлено.

Заключение. Приведенный клинический случай в практической онкологии встречается редко и, несомненно, заслуживает особого внимания. Подводя итог, можно сделать вывод, что современный агрессивный хирургический подход к лечению местно-распространенного рака толстой кишки с инвазией в мочевыводящие пути должен преследовать не только радикальность оперативного вмешательства, но и максимальное сохранение функции остающихся органов и тканей. Формирование межмочеточникового анастомоза в таких случаях решает проблему многоэтапности хирургического вмешательства. Формирование нефростомы чревато также развитием инфекционных осложнений, что, в свою очередь, может привести к нефрэктомии.

Задача врача – восстановить равновесие в организме больного.

Парацельс (1493–1541 гг.)

Литература

1. De Barros Mia. Outcome comparis on following colorectal cancer surgery in an equal access system / Mia De Barros, M.W. Causey, E.K. Johnson et al. //

- Journal of surgical research. 2013; 184: P507–513.
2. Черниковский И.Л. Лапароскопические мультивисцеральные резекции при колоректальном раке / И.Л. Черниковский, В.М. Гельфонд, К.Н. Комяк [и др.] // Евразийский онкологический журнал. 2016. Т. 4. № 2. С. 220.
 3. Mitchell E.P. Targeted Therapy for Metastatic Colorectal Cancer: Role of Afibercept // Clinical Colorectal Cancer. June 2013. P. 73–85.
 4. Ferlay J. Cancer incidence and mortality patterns in Europe: Estimates for 40 countries in 2012 / J. Ferlay, E. Steliarova-Foucher, J. Lortet-Tieulent et al. // Eur J Cancer. 2013. Vol. 49 (6). P. 1374–1403
 5. Осомбаев М.Ш. Выбор вида хирургического лечения при диссеминированных формах колоректального рака / М.Ш. Осомбаев, М.Д. Джекшенов [и др.] // Наука, новые технологии и инновации Кыргызстана. 2016. № 5. С. 51–55.
 6. Koda K., Shuto K., Matsuo K., Kosugi C., Mori M., Hirano A., Hiroshima Y., Tanaka K. Layer-oriented total pelvic exenteration for locally advanced primary colorectal cancer // Int J Colorectal Dis. 2016 Jan;31(1):59–66.
 7. Kobayashi T., Kamoto T., Sugino Y. et al. (2003). High incidence of urinary bladder involvement in carcinomas of the sigmoid and rectum: a retrospective review of 580 patients with colorectal carcinoma // J SurgOncol. 84, 209–14.
 8. M.J. Mañas, E. Espín, M. López-Cano, F. Vallribera, M. Armengol-Carrasco. Multivisceralresection for locally advanced rectal cancer: Prognostic Factors influencing outcome // Scandinavian Journal of Surgery original article. 2014. 104: 154–160.
 9. Georgiou P.A., Tekkis P.P., Constantinides V.A., Patel U., Goldin R.D., Darzi A.W., John Nicholls R., Brown G. Diagnostic accuracy and value of magnetic resonance imaging (MRI) in planning exenterative pelvic surgery for advanced colorectal cancer // Eur J Cancer. 2013 Jan; 49 (1):72–8.
 10. Лихтер М.С. Мультидисциплинарный подход к лечению больных колоректальным раком с вовлечением органов мочевыделительной системы / М.С. Лихтер, Ю.А. Шельгин, С.И. Ачкасов // Хирургия. Журнал им. Н.И. Пирогова. 2012. № 12. С. 34–39.
 11. Шадерин И.А. Малоинвазивная онкоурология: аблативные технологии / И.А. Шадерин // Урология сегодня (специализированное издание для урологов). 2010; 6:1.
 12. Бондарь Г.В. Пути улучшения непосредственных результатов лечения колоректального рака, осложненного прорастанием в мочевой пузырь / Г.В. Бондарь, С.Э. Золотухин, А.О. Понсе Прадо, В.В. Бережной [и др.] // Архів клінічної та експериментальної медицини. 2013. Т. 22. № 1. С. 78–81.