

УДК 616.312-008.1:616.322-089.87  
DOI: 10.36979/1694-500X-2022-22-9-71-74

## ОПРЕДЕЛЕНИЕ ПОРОГА ВКУСА У ЛИЦ, ПЕРЕНЕСШИХ ТОНЗИЛЛЭКТОМИЮ

*С.А. Мамажанова, С.А. Бедельбаев, А.Б. Токторов, Ч.А. Жолдошова*

*Аннотация.* Тонзиллэктомия является одной из часто выполняемых операций в оториноларингологии. Язычные ветви языкоглоточного нерва (IX), расположены непосредственно рядом с небными миндалинами, могут быть повреждены во время данной операции, что приводит к различным расстройствам вкуса. Последствия такого ущерба для вкусовой функции не были тщательно исследованы. В отечественной доступной литературе нет никаких исследований, посвященных изменениям вкусового анализатора после тонзиллэктомии, однако данные расстройства влияют на качество жизни, поскольку они обычно проявляются как неприятные вкусовые ощущения и являются частой причиной обращения к оториноларингологам. В данном исследовании сравниваются результаты порогового теста (электрогустометрии) до и после тонзиллэктомии с контрольной группой, через 3, 10 и 30 дней после операции, по данным ЛОР-отделения Национального госпиталя г. Бишкека за 2019 год.

*Ключевые слова:* вкусовой анализатор; вкус; нарушения вкуса; электрогустометрия; порог вкуса; тонзиллэктомия.

---

## ТОНЗИЛЛЭКТОМИЯ МЕНЕН ООРУГАН АДАМДАРДЫН АЛКАЧКЫ ДААМ СЕЗГИЧТИГИН АНЫКТОО

*С.А. Мамажанова, С.А. Бедельбаев, А.Б. Токторов, Ч.А. Жолдошова*

*Аннотация.* Тонзиллэктомия – оториноларингологияда эн көп жасалуучу операциялардын бири. Тандай бездеринин жанында жайгашкан тил-колко нервинин (IX) тил бутактары берилген операция учурунда жабыркап, даам сезгичтигинин ар кандай бузулушуна алып келиши мүмкүн. Мындай зыяндын даам сезүү функциясына тийгизген таасири кылдат изилденген эмес. Атамекендик жеткиликтүү адабияттарда тонзиллэктомиядан кийин даам сезүү анализаторунун өзгөрүшү боюнча изилдөөлөр жок, бирок бул бузулуулар жашоонун сапатына терс таасирин тийгизет, анткени алар адатта жагымсыз даам сезүү катары көрүнөт жана оториноларингологго кайрылуунун негизги себеби болуп саналат. Бул изилдөөдө Бишкек шаарындагы Улуттук госпиталдын кулак, мурун, тамак оорулары бөлүмүнүн 2019-жылга карата маалыматы боюнча тонзиллэктомияга чейинки жана андан кийинки босого тестинин (электрогустометрия) жыйынтыгы операциядан 3, 10 жана 30 күн өткөндөн кийин контролдук топ менен салыштырылган.

*Түйүндүү сөздөр:* даам сезүү анализатору; даам сезүү; даам сезүүнүн бузулушу; электрогустометрия; даам сезүү чеги; тонзиллэктомия.

---

## DEFINING OF THE TASTE THRESHOLD IN PERSONS AFTER TONSILLECTOMY

*S.A. Mamazhanova, S.A. Bedelbaev, A.B. Toktorov, Ch.A. Zholdoshova*

*Abstract.* Operation tonsillectomy is one of the frequently performed operations in otorhinolaryngology. The lingual branches of the glosso-pharyngeal nerve (IX), located directly next to the palatine tonsils, can be damaged during this operation, which leads to various taste disorders. The effects of such damage on gustatory function have not been thoroughly investigated. There are no studies in the domestic literature on changes in the taste analyzer after tonsillectomy, however, these disorders affect the quality of life, since they usually manifest as unpleasant taste sensations, are a frequent reason for contacting otorhinolaryngologists. This study compares the results of a threshold test (electrogustometry) before and after tonsillectomy with a control group, 3, 10 and 30 days after the operation, according to the ENT department of the Bishkek National Hospital in 2019.

*Keywords:* taste analyzer; taste; taste disorder; electrogustometry; taste threshold; tonsillectomy.

**Введение.** Вкусовой анализатор не только выполняет функцию восприятия вкуса еды, но и играет важнейшую защитную роль, предупреждая от приема испорченной пищи, токсинов и ядов. Нарушения вкуса могут привести к истощению, изменению веса, нарушению диеты.

В системе вкуса, состоящей из периферических рецепторов, проводящих путей и центров, расположенных в головном мозге, наиболее чувствительной к недостатку кислорода является центральная нервная система, в результате чего затрудняется «анализ» вкуса различных веществ [1].

Нервная регуляция, отвечающая за вкусовую функцию, осуществляется ветвями трех черепно-мозговых нервов. От лицевого нерва (VII) отходит ветвь *chorda tympani*, иннервирующая вкусовые рецепторы на передних двух третях языка. Ветви языкоглоточного нерва (IX) иннервируют вкусовые рецепторы на задней трети языка и ветви блуждающего нерва (X) иннервируют вкусовые рецепторы в верхнем отделе пищевода [2, 3].

**Актуальность.** Нарушения вкуса могут быть временными и постоянными и возникают по разным причинам [4]. К ним относятся инфекции, облучение головы и шеи, курение, прием некоторых лекарств, и дефицит витаминов [5, 6]. К операциям, которые могут привести к дисфункции вкуса, относятся операции на среднем ухе, удаление миндалин, удаление зубов, прямая ларингоскопия и потенциально палатоувулопластика [7–13]. Кроме того, такие заболевания, как сахарный диабет, депрессия, и почечная недостаточность, вызывают некоторую степень дисфункции вкуса [12, 13].

Вкусовые расстройства могут быть клинически классифицированы на качественные (дисгевзия, или фантогевзия) и количественные (гипогевзия, или агевзия) расстройства, последнее из которых можно измерить с помощью электрогустометрии [14]. Качественные расстройства чаще влияют на качество жизни, поскольку они обычно проявляются как горькие, металлические, соленые или другие неприятные вкусовые ощущения, что ведет к употреблению в пищу необычных веществ, таких как глина, мел. Они являются частой причиной обращения в клиники

с жалобами на хемосенсорные расстройства. Количественные расстройства вкуса встречаются реже и чаще остаются незамеченными и их следует отличать от обонятельных расстройств, которые часто представляют собой ослабленную «вкусовую» функцию [15].

Обонятельные рецепторы стимулируются ретроназальными пищевыми парами, то есть парами, которые попадают в обонятельную область через носоглотку во время глотания и отвечают за большинство «вкусовых» ощущений, отличных от базовых вкусов [16].

Язычные ветви языкоглоточного нерва (IX) проходят между верхним и средним констрикторами глотки, но в некоторых случаях могут быть частично обнажены или прикреплены к капсуле миндалин [11]. Такое близкое расположение к небным миндалинам и может привести к их повреждению во время тонзиллэктомии [10, 11].

Сравнительно небольшое число зарубежных исследований количественно оценило вкусовую функцию до и после тонзиллэктомии, хотя имеются данные, сообщающие о том, что в некоторых случаях нарушения вкуса могут быть достаточно серьезными, чтобы вызвать долговременную дизгевзию, нарушение питания, которые приводят к снижению качества жизни и изменениям веса.

По данным ЛОР-отделения Национального госпиталя МЗ КР г. Бишкека, удаление миндалин – тонзиллэктомия является одной из наиболее часто проводимых операций в отделении и составляет около 30 % всех операций в год. Исследования вкусового анализатора после проведения данных операций никогда не проводились. Нас заинтересовало, влияет ли данная операция на функцию вкусового анализатора, как часто возникает расстройство вкуса и как долго могут сохраняться изменения [17].

**Материалы и методы.** Авторами для исследования порога вкуса были прооперированы 23 пациента в отделении оториноларингологии Национального госпиталя МЗ КР в возрасте от 25 до 50 лет и давших письменное согласие. Всем участникам провели поднаркозную тонзиллэктомию с двух сторон.

*Исследуемая группа:* все пациенты имели признаки декомпенсированного тонзиллита,

такие как частые ангины, положительные результаты СРБ, АСЛ-О, ревматесты, наличие признаков Зака, Гизе и Преображенского. Все пациенты имели истории болезни с клиническими обследованиями и противопоказаний к проведению операции не было. Всем проведена электрогустометрия до операции и после, на третьи, десятые сутки и через месяц.

**Контрольная группа:** состояла из 51 здорового лица, давших устное согласие на определение порога вкусовой чувствительности в возраст от 18 до 65 лет.

Электрогустометрию проводили с использованием модифицированной автором машины для чрескожной электростимуляции нервов [18].

Цепь замыкалась при зажатии пациентом положительного электрода в одной руке, отрицательно заряженный электрод диаметром 4 мм был помещен на язык на расстоянии 1 см от средней линии в четырех местах на тыльной стороне языка с обеих сторон.

Минимальная частота тока 10 Гц и длительность импульса 1 миллисекунда поддерживались постоянными, а сила тока постепенно увеличивалась до тех пор, пока пациент не почувствовал металлический или горький вкус. Это текущее показание, при котором пациент чувствует вкусовое ощущение, было записано и рассчитано среднее значение для каждой половины языка [18].

Все испытуемые были проинструктированы не пить, не есть и не курить за два часа до начала теста.

**Результаты.** У 5 (21,7 %) из 23 пациентов на следующий после операции были жалобы на нарушения вкуса. В большинстве случаев, когда их спрашивали о наличии «странного вкуса», участники сообщали о наличии металлического или горького вкуса на задней поверхности языка. Это возможно было связано с давлением на язык в области иннервируемой язычными ветвями языкоглоточного нерва (IX). Данные вкусовые ощущения носили временный характер и среднее время для возвращения к нормальному ощущению языка составляло две недели. Только у одного пациента была постоянная дисгевзия языка.

У контрольной и исследуемой групп до операции определен порог вкусовой чувствительности, который в среднем составил  $13,333 \pm 2,45$  мА для правой половины языка и  $14,62 \pm 2,63$  мА для левой половины.

Разница во вкусовой функции до и после операции у всех пациентов была статистически обработана на программе STATISTICA v.10 (©StatSoft Russia)

Сравнение данных электрогустометрии между правой и левой половинами языка всех обследованных до операции показало, что имеются существенные различия порога вкуса между левой и правой половинами языка ( $p < 0,05$ ). Порог вкуса с правой половины языка выше чем слева.

Таблица 1 – Средние значения порогов вкуса, определенных методом электрогустометрии

Показатель	ЭГМ справа	ЭГМ слева
3-и сутки	$6,65 \pm 2,26$ мА	$7,3 \pm 2,03$ мА
10-е сутки	$8,04 \pm 2,01$ мА	$9,43 \pm 2,14$ мА
1 месяц	$10 \pm 1,47$ мА	$11,04 \pm 1,79$ мА

При сравнении средних значений имеется достоверное различие между порогами вкуса до операции и в послеоперационном периоде ( $p < 0,05$ ) (таблица 1).

По данным линейного графика видно, что пороги вкуса после операции повышены и постепенно приближаются к пределам нормы через 1 месяц. Разница порогов между левой и правой половинами языка сохраняется и в послеоперационном периоде (рисунок 1).

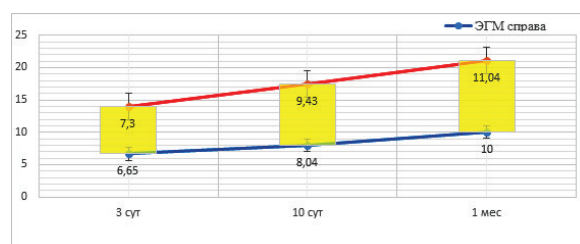


Рисунок 1 – Порог вкусовой чувствительности правой и левой половины языка после тонзиллэктомии на 3-и сутки, 10-е сутки и через 1 месяц

**Заключение.** У некоторых пациентов тонзиллэктомия может вызывать значительные послеоперационные отеки, боль при глотании

и жевании. Данные состояния приводят к снижению приема пищи и вызывает трудности при оценке вкусовой чувствительности. Некоторые пациенты могут настойчиво полагать, что они не могут испытать вкус в результате таких факторов, даже если возвращение к нормальной функции уже произошло [19]. Примерно в 25 % случаев одной из возможных причин гипогевзии и дисгевзии после тонзиллэктомии является прямое или косвенное повреждение языкоглоточного нерва (IX) вследствие перевязки, или растяжения нерва, или от рубцевания нерва во время послеоперационного заживления [18, 20, 21].

По результатам исследования можно считать, что нарушения вкуса должны быть включены в качестве потенциального риска при предоперационном консультировании пациентов перед тонзиллэктомией [19, 22, 23].

Поступила: 13.04.22; рецензирована: 27.04.22;  
принята: 29.04.22.

#### Литература

1. *Насыров В.А.* Вкусовой анализатор и высокогорье: монография / В.А. Насыров, Р.Р. Тухватшин, М.А. Мадаминова. Бишкек, 2008. 127 с.
2. *Schiffman S.S., Graham B.G.* Taste and smell perception affect appetite and immunity in the elderly // *Eur J Clin Nutr.* 2000. № 54. P. 54–63.
3. *Bartoshuk L.M., Catalanotto F., Hoffman H., Logan H., Snyder D.J.* Taste damage (otitis media, tonsillectomy and head and neck cancer), oral sensations and BMI // *Physiol Behav.* 2012. № 107. P. 516–526.
4. *Lewis D., Dandy W.E.* The course of the nerve fibers transmitting sensation of taste // *Arch Surg.*, 1930. № 21. P. 249–288.
5. *Zahm D.S., Munger B.L.* The innervation of the primate fungiform papilla-development, distribution and changes following selective ablation // *Brain Res.* 1985. № 356. P. 147–186.
6. *Bromley S.M., Doty R.L.* Clinical disorders affecting taste: an update // In: *Doty R.L., editor. Handbook of Olfaction and Gustation.* 3rd ed. // John Wiley & Sons; Hoboken, N.J., 2015. P. 887–910.
7. *Landis B.N., Lacroix J.S.* Postoperative/post-traumatic gustatory dysfunction // *Adv Otorhinolaryngol.* 2006. № 63. P. 242–254.
8. *Saito T., Manabe Y., Shibamori Y.* Long-term follow-up results of electrogustometry and subjective taste disorder after middle ear surgery // *Laryngoscope.* 2001. № 111. P. 2064–2070.
9. *Yanagisawa K., Bartoshuk L.M., Catalanotto F.A., Karrer T.A., Kveton J.F.* Anesthesia of the chorda tympani nerve and taste phantoms // *Physiol Behav.* 1998. № 63. P. 329–335.
10. *Catalanotto F.A., Bartoshuk L.M., Östrum K.M., Gent J.F., Fast K.* Effects of anesthesia of the facial nerve on taste // *Chem Senses.* 1993. № 18. P. 461–470.
11. *Windfuhr J.P., Schlöndorff G., Sesterhenn A.M., Kremer B.* From the expert's office: localized neural lesions following tonsillectomy // *Eur Arch Otorhinolaryngol.* 2009. № 266. P. 1621–1640.
12. *Tomita H., Ohtuka K.* Taste disturbance after tonsillectomy // *Acta Otolaryngol Suppl.* 2002. P. 164–172.
13. *Klasser G.D., Utsman R., Epstein J.B.* Taste change associated with a dental procedure: case report and review of the literature // *J Can Dent Assoc.* 2008. № 74. P. 455–461.
14. *Gaut A., Williams M.* Lingual nerve injury during suspension microlaryngoscopy // *Arch Otolaryngol Head Neck Surg.* 2000. № 126. P. 669–671.
15. *Snyder D.J., Sims C.A., Bartoshuk L.M.* Psychophysical measures of human oral sensation // In: *Doty R.L., editor. Handbook of Olfaction and Gustation* 3rd, ed. John Wiley & Sons; Hoboken, 2015. P. 751–773.
16. *Soter A., Kim J., Jackman A., Tourbier I., Kaul A., Doty R.L.* Accuracy of self-report in detecting taste dysfunction // *Laryngoscope.* 2008. № 118. P. 611–617.
17. *Burdach K.J., Doty R.L.* The effects of mouth movements, swallowing, and spitting on retronasal odor perception // *Physiol Behav.* 1987. № 41. P. 353–356.
18. *Hall M.J., Schwartzman A., Zhang J., Liu X.* Ambulatory surgery data from hospitals and ambulatory surgery centers: United States, 2010. *Natl Health Stat Report*, 2017. P. 1–15.
19. *Arnhold-Schneider M., Bernemann D.* Incidence of taste disorders following tonsillectomy // *HNO.* 1987. № 35. P. 195–198.
20. *Soldatova L., Doty R.L.* Post-tonsillectomy taste dysfunction: Myth or reality? // *World J Otorhinolaryngol Head Neck Surg.* 2018. № 4 (1). P. 77–83.
21. *Collet S., Eloy P., Rombaux P., Bertrand B.* Taste disorders after tonsillectomy: case report and literature review // *Ann Otol Rhinol Laryngol.* 2005. № 114. P. 233–236.
22. *Sakuma A., Kobayashi Y., Takahashi F.* Taste disorders after tonsillectomy // *Jpn J Tonsil.* 1990. № 29. P. 99–103.
23. *Насыров М.В.* Посттонзиллэктомические нейрогенные дисгевзии / М.В. Насыров, К.К. Бакиева // *Вестник КPCY.* 2020. Т. 20. № 5. С. 45–50.