

УДК 616.216.1-002.3-002.828-036.12
DOI: 10.36979/1694-500X-2022-22-9-148-151

СЛУЧАЙ ХРОНИЧЕСКОГО ОДОНТОГЕННОГО ГРИБКОВОГО ВЕРХНЕЧЕЛЮСТНОГО СИНУСИТА

Ж.С. Сулайманов, К.К. Нарматова, Н.Б. Шабданбаева, Ж.Н. Жумабеков

Аннотация. Рассматривается клинический случай хронического одностороннего верхнечелюстного синусита с мицетомой. Диагноз был установлен на основании клинических данных, данных компьютерной томографии и гистологического исследования. Клинические симптомы грибкового тела околоносовых пазух не являются специфичными. Компьютерная томография является высокоинформативным методом исследования, который позволяет диагностировать мицетому верхнечелюстной пазухи, пломбирочный материал, аномалию строения внутриносовых структур. Нами проведено удаление мицетомы открытым доступом гайморотомия по Колдуэллу – Люку, так как образование было диаметром более 10 мм.

Ключевые слова: синусит; аспергиллема; морфология; мицетома; гайморотомия; пломбирочный материал.

ҮСТҮҢКҮ ЖААКТЫН ӨНӨКӨТ ОДОНТОГЕНДИК ГРИБОКТУК СИНУСИТИ

Ж.С. Сулайманов, К.К. Нарматова, Н.Б. Шабданбаева, Ж.Н. Жумабеков

Аннотация. Макалада мицетома менен коштолгон өнөкөт бир тараптуу гаймориттин клиникалык учуру каралат. Диагноз клиникалык маалыматтардын, компьютердик томографиянын жана гистологиялык экспертизанын негизинде коюлган. Мурун көңдөйүнүн тегерегиндеги грибокту клиникалык белгилери конкреттүү эмес. Компьютердик томография – бул жогорку маалыматтык изилдөө ыкмасы, ал үстүнкү жаак көңдөйүнүн мицетомасын, пломба материалын, мурун ичиндеги структуралардын түзүлүшүндөгү аномалияларды аныктоого мүмкүндүк берет. Биз мицетоманы Колдуэлл – Люк гайморитомиясы менен алып салдык, анткени анын диаметри 10 ммден ашык болгон.

Түйүндүү сөздөр: синусит; аспергиллома; морфология; мицетома; гайморэктомия; толтууруучу материалы.

A CASE OF CHRONIC ODONTOGENIC FUNGAL MAXILLARY SINUSITIS

Zh.S. Sulaimanov, K.K. Narmatova, N.B. Shabdanbaeva, Zh.N. Zhumabekov

Abstract. The article is devoted to the study of a clinical case of chronic unilateral maxillary sinusitis with mycetoma. The diagnosis was established based on clinical data, computed tomography and histological examination. The clinical symptoms of the fungal body of the paranasal sinuses are not specific. Computed tomography is a highly informative study that allows you to diagnose maxillary sinus mycetoma, filling material, an anomaly of the structure of intra-nasal structures. We performed the removal of the mycetoma by open access – maxillary sinusectomy according to Caldwell – Luc, since the formation was more than 10 mm in diameter.

Keywords: sinusitis; aspergillema; morphology; mycetoma; maxillostomy; filling material.

Заболевания носа и околоносовых пазух в течение многих лет занимают лидерство среди патологии верхних дыхательных путей, особенно в амбулаторной практике. В последние

десятилетия отмечается рост уровня распространенности грибкового поражения верхнечелюстной пазухи [1]. Иммунодефицитные состояния, бесконтрольный прием антибиотиков,

длительное применение иммуносупрессивных препаратов, лечение кортикостероидами, сахарный диабет, чаще всего приводят к ослаблению нормальной микрофлоры в нормоценозе, росту и интенсивному размножению грибов в тканях и полостях [2]. Внедряясь в стенку пазухи грибы начинают продуцировать вещества, усиливающие воспалительный процесс, вследствие чего соустье пазухи носа закрывается. Это, в свою очередь, ведет к накоплению в большом количестве слизеподобной жидкости в пазухе, которая оказывает давление на стенки пазухи. Отсутствие же аэрации создает еще более благоприятные условия для роста и размножения грибов в пазухах.

По данным некоторых авторов наиболее частой причиной образования мицетомы, грибкового поражения верхнечелюстной пазухи является пломбировочный материал [3, 4]. Вещества, входящие в состав пломбировочных материалов для корневых каналов, приводят к нарушению функции мукоцилиарного клиренса, а также являются питательной средой для пролиферации аспергилл. Мицетома относится к неинвазивному микозу гайморовой пазухи, при котором мицелий грибов растет внутри полости пазухи, не прорастая при этом в ее слизистую. Мицетома преимущественно поражает одну пазуху, реже бывает двухсторонней, но, по литературным данным, имеются случаи описания двухстороннего микотического поражения придаточных пазух носа. В большинстве случаев мицетома представлена грибами рода *Aspergillus*, иногда *Penicillium* [5]. Клиническая картина при мицетоме неспецифична, авторы выделили три основных симптома, головная боль, заложенность носа, ринорея.

Наиболее информативными методами диагностики неинвазивных форм грибковых тел околоносовых пазух является компьютерная диагностика (КТ), которая позволяет выявить затемнение одной верхнечелюстной пазухи, наличие или отсутствие инородных тел в пазухе, размеры которых не зависят от длительности заболевания.

Лечение микотического поражения придаточных пазух носа проводится хирургическим путем, которое заключается в радикальном

удалении мицетомы и тщательной санации, пораженной пазухи. По данным литературы, при малых размерах мицетомы удаляются с использованием эндоскопических шейверных методов, а при больших размерах показаны наружные доступы через переднюю стенку верхнечелюстной пазухи, при этом с соблюдением принципов профилактики распространения возбудителей грибковой инфекции [6].

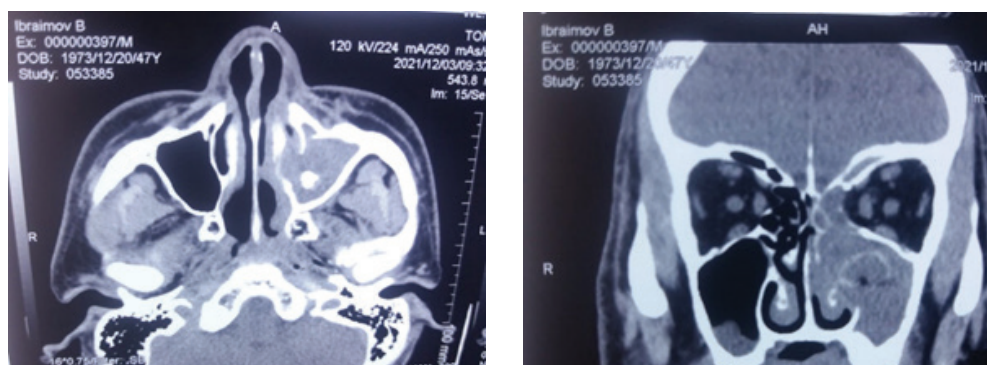
В данной статье мы представляем клинический случай одностороннего хронического одонтогенного верхнечелюстного синусита, связанного с попаданием пломбировочного материала и формированием аспергиллемы.

Клинический случай

Материалы и методы исследования. Пациент И.Б., 48 лет обратился в ЛОР-отделение Национального госпиталя г. Бишкека. Долгое время пациент лечился консервативно от верхнечелюстного синусита слева амбулаторно по месту жительства, принимал антибактериальную терапию несколькими курсами длительно, в течение нескольких лет, регулярно использовал сосудосуживающие капли в нос. Однако амбулаторное лечение протекало без положительной динамики, неоднократно были обострения верхнечелюстного синусита слева. В течение двух недель до поступления стал отмечать боль в проекции левой гайморовой пазухи, давящего характера, головную боль, заложенность носа, получил дважды антибактериальную терапию амбулаторно.

Из анамнеза заболевания – 2 года назад лечил верхние зубы слева, осложнений после лечения не было. Общее состояние больного удовлетворительное, положение активное. Температура тела в норме – 36,5 °С. По данным эндоскопического исследования полости носа после анемизации слизистой оболочки определяется полипозно измененная средняя носовая раковина слева, отечность ее, слизисто-гнойное отделяемое в среднем носовом ходе слева.

РКТ-данные за остеопериостоз стенок верхнечелюстной пазухи слева, остеодеструктивный объемный патологический процесс в верхнечелюстной пазухе слева с наличием синопита (пломбировочный материал, диаметр 1,0 × 1,0 см). Иной генез представляется менее



а)

б)

Рисунок 1 – Результат КТ придаточных пазух носа пациента И.Б., 48 лет:
а) аксиальная проекция. Затемнение левой верхнечелюстной пазухи, пломбирочный материал и аспергиллемы верхнечелюстной пазухи; б – коронарная проекция



Рисунок 2 – Макропрепараты – удаленные фрагменты грибкового тела (кальцинаты, полипы, неправильной формы инородное тело)

вероятным. КТ-данные за левосторонний фронтотэтмоидит, пристеночное, полиповидное утолщение слизистой оболочки в верхнечелюстной пазухе слева, искривление носовой перегородки, гипертрофические изменения нижних носовых раковин. КТ-признаки наличия одонтогенных кист в области дна верхнечелюстной пазухи слева (рисунок 1).

Под общим наркозом была выполнена левосторонняя гайморотомия по Колдуэллу – Люку. Во время операции, после вскрытия левой пазухи была обнаружена рыхлая масса зелено-коричневого цвета и фрагменты пломбирочного материала. Грибковое тело было фрагментировано, диаметр образования 10 мм, удалено и отправлено на гистологическое и микробиологическое исследование (рисунок 2). Слизистая оболочка пазухи в некоторых местах визуаль-

но гиперплазирована. Пазуха была промыта изотоническим раствором, проведена тщательная санация.

Результаты исследования. При гистологическом исследовании определяется полипозно измененная слизистая оболочка левой верхнечелюстной пазухи, в участках непосредственного прилегания мицеломы к слизистой оболочке определяется десквамация эпителиоцитов, слизистая оболочка с выраженным хроническим воспалением, массы пломбирочного материала и костный секвестр.

При микробиологическом исследовании была диагностирована грибковая флора – аспергиллы и золотистый стафилококк (рисунок 3).

Заключение. Грибковые тела являются малоизученной областью как с точки зрения ЛОР-заболеваний, так и с точки зрения микробиологии. Анализ данного клинического случая

Результат исследования

1. Фосфоциноо (фосфомицин)	R
2. Флемоксин соллютаб (амоксциллин)	R
3. Флемоклав Соллютаб (амокси/клавуланат)	R
4. Вильпрафен Соллютаб (джозамицин)	S
5. Юнидокс Соллютаб (доксциклин)	R
6. Супракс (цефиксим)	R
7. Агвицин (амикацин)	R
8. Линкомицин	R
9. Ампициллин	J
10. Рокситромицин	J
11. Цеф-Бак (цефтриаксон+сульбактам)	R
12. Цефотаксим	R
13. Клияцеф	R
14. Лемоксол	R
15. Цефтриаксон	R
16. Ципрофлоксацин	S
17. Левозин	S
18. Пимафуцин (натамицин)	S
19. Флуконазол	S
20. Фагестаф	S
21. Фагио (бактериофаг)	S
22. Фагести (бактериофаг)	S

R – резистентный
S – чувствительный
J – сомнительный

Дата 15.11.21
Врач: *С.С. Рахманов*
О.З. Трещина

Рисунок 3 – Результат микробиологического исследования

позволил подтвердить грибковую природу мицетомы, развившейся после массивной антибактериальной терапии. Ввиду роста частоты встречаемости грибковых образований в пазухах носа возникает необходимость дальнейшего его исследования.

Поступила: 18.04.22; рецензирована: 03.05.22;
принята: 06.05.22.

Литература

1. Лопатин А.С. Грибковые заболевания околоносовых пазух / А.С. Лопатин // Материалы I съезда микологов России: тез. докладов. М.: Изд-во «Национальная академия микологии», 2002. С. 366–367.
2. Бойко Н.В. Диагностика мицетом околоносовых пазух / Н.В. Бойко, С.А. Банников, В.Н.

Колесников // Российская оториноларингология. 2010. № 2. С. 249–254.

3. Сысолятин С.П. Диагностика и лечение осложнений, связанных с выведением стоматологических пломбировочных материалов в верхнечелюстной синус / С.П. Сысолятин, П.Г. Сысолятин, М.О. Палкина [и др.] // Стomatология. 2009. Т. 88. № 1. С. 47–50.
4. Клясова Г.А. Инвазивные микозы в онкогематологии: современное состояние проблемы / Г.А. Клясова // Современная онкология. 2001. № 3. С. 21–24.
5. Морозова О.В. Современные методы диагностики и лечения грибковых синуситов / О.В. Морозова // Вест. оториноларингологии. 2008. № 6. С. 25–28.
6. Жусупов Б.З. Совершенствование хирургического лечения мицетом верхнечелюстных пазух / Б.З. Жусупов, С.Б. Безшапочный, Р.К. Тулебаев // Ринология. 2010. № 2. С. 28–32.