

УДК 612.46-008.9-092.9:612.39
DOI: 10.36979/1694-500X-2023-23-1-169-173

РЕМОДЕЛИРОВАНИЕ ПОЧЕК КРЫС ПРИ СОДЕРЖАНИИ ИСКЛЮЧИТЕЛЬНО НА УГЛЕВОДНОМ КОРМЕ

А.М. Дадабаев, И.А. Абдумаликова

Аннотация. Представлены результаты ремоделирования сосудистого русла и паренхимы почек при исключительно углеводном рационе кормления. Изменения со стороны артериального русла почек характеризуются отеком и разрыхлением адвентициальной оболочки, отслоением участков эндотелия, утолщением и коллагенизацией мышечного слоя. В результате утолщения и расщепления базальной мембраны междольковых и дуговых артерий, их просветы превращены в соединительно-тканые тяжи. Ремоделирование венозного русла характеризуется их дилатацией, отеком стенки, скоплением лейкоцитов. Базальный лабиринт в проксимальном извитом канальце сглажен, отмечается вакуольная дистрофия стенки канальца, что приводит к нарушению реабсорбционной функции почек. В результате ослабления кровотока по междольковым артериям и приносящим артериолам наблюдается сморщивание сосудистых клубочков, со стороны мозгового слоя отмечается дистрофия извитых канальцев.

Ключевые слова: ремоделирование; почки; крысы; углеводный корм; кровоток.

ЖАЛАҢ УГЛЕВОДДОР МЕНЕН АЗЫКТАНГАН КЕЛЕМИШТЕРДЕ БӨЙРӨКТҮН ЖАҢЫЛАНЫШЫ

А.М. Дадабаев, И.А. Абдумаликова

Аннотация. Жалаң гана углеводдуу тамактануу рационунда кан тамыр нугун жана бөйрөк паренхимасын кайра жаңылоонун натыйжалары берилген. Бөйрөктүн артериялык нугунун өзгөрүшү адвентициалдык кабыкчанын шишиги жана бошоп кетиши, эндотелий аймактарынын катмарланышы, булчуң катмарынын калыңдоосу жана коллагенизациясы менен мүнөздөлөт. Бөлүкчөлөр аралык жана аркалык артериялардын базалдык кабыкчасынын калыңдап бөлүнүшүнүн натыйжасында алардын ортосу тутумдаштыргыч кездеме жиптерине айланат. Кан тамырлардын нугун өзгөртүү алардын кеңейиши, капталдарынын шишиши, лейкоциттердин топтолушу менен мүнөздөлөт. Проксималдык ийилген түтүкчөдөгү базалдык лабиринт тегизделип, түтүк дубалынын вакуолдук дистрофиясы белгиленип, бөйрөктүн реабсорбциялык функциясы бузулат. Бөлүкчөлөр аралык артериялар жана артериолалар аркылуу кандын агымынын начарлашынын натыйжасында тамыр түйүндөрүнүн бырыштары байкалат, мээнин катмары тараптан ийилген түтүкчөлөрдүн дистрофиясы белгиленет.

Түйүндүү сөздөр: жаңылоо; бөйрөктөр; келемиштер; углеводдор азыгы; кан агымы.

KIDNEY REMODELING IN RATS WITH EXCLUSIVELY CARBOHYDRATE FEED

A.M. Dadabaev, I.A. Abdumalikova

Abstract. The results of remodeling of the vascular channel and the parenchyma of the kidneys with exclusively carbohydrate feeding diet are presented. Changes on the side of the renal arterial channel are characterized by swelling and loosening of the adventitious shell, detaching of endothelial regions, thickening and collagenization of the muscle layer. As a result of thickening and splitting of the basal membrane of the interregional and arc arteries, their luminescence is turned into connecting threads. Remodeling of venous bed is characterized by their dilation. Wall swelling, white blood cell buildup. The basal labyrinth in the proximal sinus tubule is smoothed, there is a vacuole dystrophy of the tubular wall, which leads to impairment of reabsorption

function of the kidneys. As a result of the weakening of the blood flow along the interregional arteries and the bringing arteriols, there is a shrivelling of the vascular globes, and on the side of the cerebral layer there is a dystrophy of the twisted canals.

Keywords: remodeling; kidneys; rats; carbohydrate food; blood flow.

Введение. За последние 200 лет употребление сахара населением возросло в 25 раз [1, 2]. Отношение исследователей к этому продукту питания варьируется от резко отрицательного [3, 4] до позитивного [5] и до всего того, что между ними [6]. Такое разночтение влияния сахара на организм оценить однозначно невозможно. Сахар относится к углеводам. Основной компонент сахара – сахароза. Сахароза быстро расщепляется в пищеварительном тракте на глюкозу и фруктозу, которые затем поступают в кровоток. Глюкоза обеспечивает более половины энергетических затрат организма. Нормальная концентрация глюкозы в крови поддерживается на уровне 80–120 миллиграммов сахара в 100 миллилитрах (от 0,08 до 0,12 %). Глюкоза обладает способностью поддерживать барьерную функцию печени против токсических веществ благодаря участию в образовании в печени так называемых парных глюкуроновых кислот. В связи с высоким потреблением населением в последние годы продуктов с повышенным уровнем сахара и подсластителей в них увеличивается риск развития ожирения, как основным осложнением употребления сахара. В недавнем докладе ООН две трети жителей Европы и Центральной Азии страдают от ожирения. Лишний вес и ожирение являются четвертым по значимости фактором смертности после гипертензии, неправильного питания и употребления табака. Ожирение ассоциирует со многими неинфекционными заболеваниями, включая сердечно-сосудистые заболевания, диабет второго типа и рак. Оно приводит к 12 видам рака [7].

Целью настоящего сообщения является изложение результатов изучения ремоделирования почек при кормлении крыс исключительно сахаром.

Материал и методы. Работа выполнена на 10 белых беспородных крысах-самцах весом 200–250 г с соблюдением правил лабораторной практики в Российской Федерации (Приказ Министерства здравоохранения и социального развития РФ от 23 августа 2010 года № 708 «Об

утверждении правил лабораторной практики») на базе лаборатории экспериментального моделирования патологических процессов КРСУ. Животные со стандартного корма переведены на исключительно углеводный (рафинированный сахар) рацион кормления. На 15-й и 30-й дни опыта животные под общим наркозом выводились из эксперимента путем декапитации. Кусочки почек фиксировались в 10%-м нейтральном растворе формалина, обезвоживались в спиртах возрастающей концентрации, готовились парафиновые блоки, из которых готовились срезы толщиной 5–7 мкм и окрашивались гематоксилин-эозином и по Ван-Гизону. Готовые препараты изучались под световым микроскопом Olympus VX40 (Япония). Одновременно производилось протоколирование и микрофотографирование цифровым фотоаппаратом Levenhuk C130 NG (КНР), сопряженным с оптической системой микроскопа и компьютером.

Результаты и обсуждение. В полюсных и центральных ветвях почечной артерии наблюдается разрыхление и отек адвентициальной оболочки. Отмечается атония, истончение и вакуольная дистрофия меди. Вакуоли в форме овсяных зерен располагаются радиарно к оси артерии, содержат отложения белков, жиров и углеводов. В результате дистонии и истончения сосудистой стенки артерии приобретают причудливые очертания. В отдельных случаях противоположные стенки срастаются, артерии становятся 2-ствольными, в просвете которых содержится свернувшаяся плазма. Эндотелий в виде отслоенной полоски выдается в просвет сосуда. Характерной особенностью выступает хорошо развитый продольный мышечный слой (рисунок 1).

В междольевых артериях наблюдается огрубение коллагеновых волокон адвентиции, коллагенизация мышечного слоя, склероз эндотелия. На отдельных препаратах отмечается облитерация долевых артерий, вокруг которых наблюдаются микрокровоизлияния и картина паравазального отека (рисунок 2).

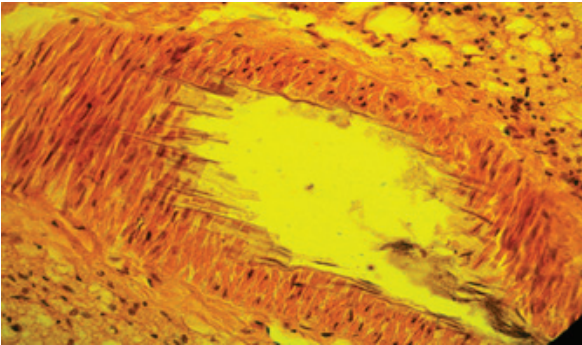


Рисунок 1 – Микрофото. 15-й день эксперимента. Заливка в парафин, × 400

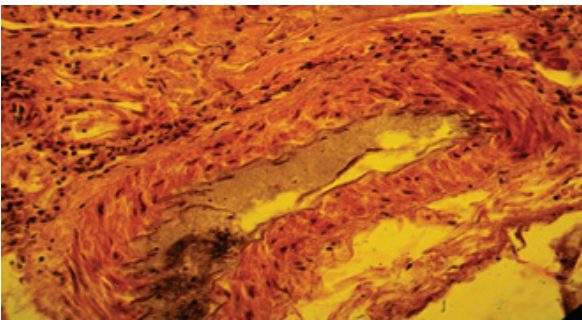


Рисунок 2 – Микрофото. 15-й день эксперимента. Заливка в парафин, × 400

Дуговые артерии характеризуются разрыхлением адвентиции, расщеплением внутренней эластической мембраны, разрастанием продольных мышечных волокон. На этом фоне наблюдается коллагенизация мышечно-эластичной подушки и продольного мышечного слоя, гипертрофия циркулярного мышечного слоя.

В междольковых артериях отмечается утолщение и расщепление базальной мембраны, снижение тонуса сосудистой стенки и ее коллагенизация. В результате этого многие междольковые артерии теряют просвет и превращаются в соединительно-тканые тяжи. На уровне междольковых артерий можно наблюдать микроаневризмы, паравазальные микрокровоизлияния, разрастание соединительной ткани.

В результате глубоких нарушений на уровне междольковых артерий обнаружить приносящих артериол сосудистого клубочка почечного тельца не удастся. В этих случаях отмечается диффузный узелковый гломерулосклероз. В других случаях наблюдаются явления ретикулярного склероза и дистрофии. В-третьих случаях

отмечается гипертрофия почечного тельца, расширение полости капсулы Шумлянского – Боумена и просвета проксимального канальца (рисунки 3, 4).

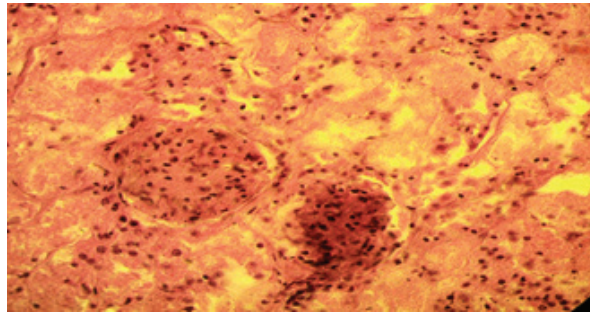


Рисунок 3 – Микрофото. Диффузный узелковый гломерулосклероз почечного тельца. 15-й день эксперимента. Заливка в парафин, × 400

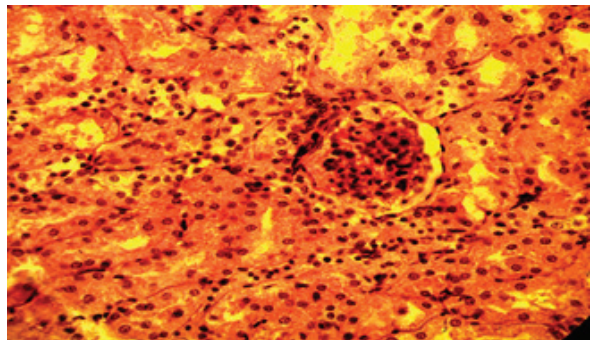


Рисунок 4 – Микрофото. 15-й день эксперимента. Заливка в парафин, × 400

В отличие от артериального, изменения в венозном русле почки характеризуются чрезвычайным полиморфизмом. Вены капсулы почек, относящихся к системе воротной вены дилатированы, подвергнуты склеротическим изменениям сосудистой стенки. Исключительно углеводная диета вызывает существенное ремоделирование портального русла, что, видимо, отражается на состоянии вен капсулы почек, которое выражается застоем крови и формированием тромбов.

Звездчатые вены характеризуются картиной микроангиопатии, что выражается отеком стенки и скоплением лейкоцитов. В местах впадения в них междольковых вен формируются своеобразные соединительно-тканые утолщения, которые, скорее всего, имеют отношение к оттоку венозной крови из коркового лабиринта почки. Междольковые вены в одних участках

гистологического среза полнокровные, из-за чего корковое вещество выглядит гиперемизированным. В других участках, напротив, междольковые вены не выявляются, равно как и междольковые артерии, а паренхима почки выглядит обескровленной.

Так как звездчатые и междольковые вены построены по типу синусоидов и стенки их оплетены соединительно-тканым каркасом, ремоделирование их приводит к уплотнению интерстиция паренхимы органа. Прямые вены, несущие кровь из мозгового вещества почки в дуговые вены полнокровны и сдавливают мочевые канальцы и собирательные трубочки. В результате этого мозговое вещество почки смотрится гиперемизированным. Причиной застоя крови в прямых венах может служить сгущение крови в результате гипергликемии (рисунок 5).

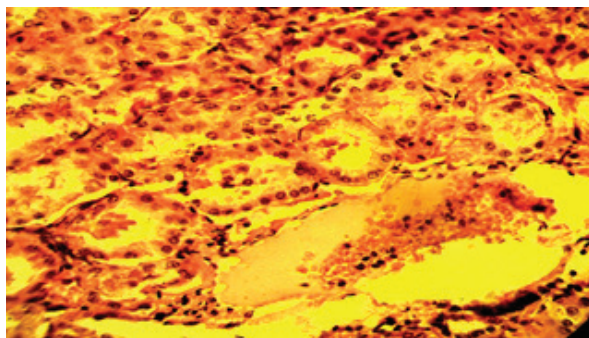


Рисунок 5 – Микрофото. Прямая вена, сепарация крови на 25-й день эксперимента. Заливка в парафин, × 400

Особую нагрузку испытывают дуговые вены, принимающие кровь из междольковых вен коры и прямых вен мозгового вещества почки. Об этом свидетельствуют наличие гипертрофированных спирально расположенных мышечных клеток на месте слияния дуговых вен и образования междольковых вен. Вполне возможно, что они принимают участие наряду с клапанами в регуляции оттока крови из дуговых вен в междольковые вены. В междольковых, полюсных и центральных венах отмечается сочетание ремоделирования сосудистой стенки в виде склероза с нарушением гемореологии в виде сепарации крови и тромбообразования.

Углеводная диета приводит к огрубению базальной мембраны, расположенной между подоцитами и эндотелием капилляров сосудистого

клубочка, что затрудняет фильтрационную функцию почки и образование первичной мочи. Это приводит к сморщиванию сосудистого клубочка и мочевое пространство на этом фоне выглядит более объемистым. В других случаях париетальный листок капсулы Шумлянского – Боумена вплотную прилежит к сосудистому клубочку и почечное тельце подвергается склерозу, плотное пятно более выражено (рисунок 6).

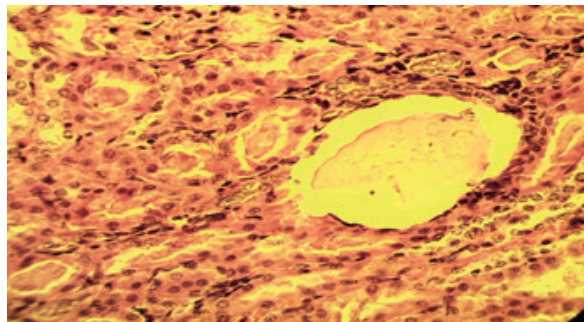


Рисунок 6 – Микрофото. 25-й день эксперимента. Заливка в парафин, × 400

В проксимальном извитом канальце базальный лабиринт сглаживается, базальная исчерченность отсутствует. Стенка канальца подвергается вакуольной дистрофии, которая свидетельствует о нарушении наряду с углеводным и белкового обмена. Изменения стенки проксимального извитого канальца нарушают реабсорбционную функцию почек.

Обычно на гистологических препаратах количество поперечных срезов проксимальных извитых канальцев в коре почки больше, чем дистальных извитых канальцев. Проксимальные канальца окрашиваются более интенсивно, чем дистальные. У опытных животных тинкториально они не отличаются. Просветы канальцев часто заполнены смесью отслоившегося эпителия и лейкоцитов, что является следствием воспалительной реакции (рисунок 7).

Отделы нефрона (толстые нисходящие сегменты петли Генле, тонкие сегменты петли Генле, толстые восходящие сегменты петли Генле) различить между собой не удастся. Собирательные трубочки, протоки Беллини, решетчатое поле на отдельных гистологических препаратах подвергнуты склерозу (рисунок 8).

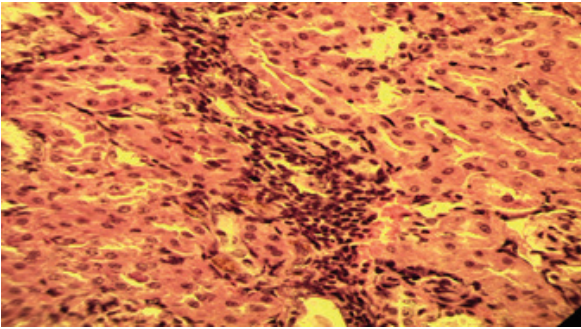


Рисунок 7 – Микрофото. Воспалительный процесс. 25-й день эксперимента. Заливка в парафин, × 400

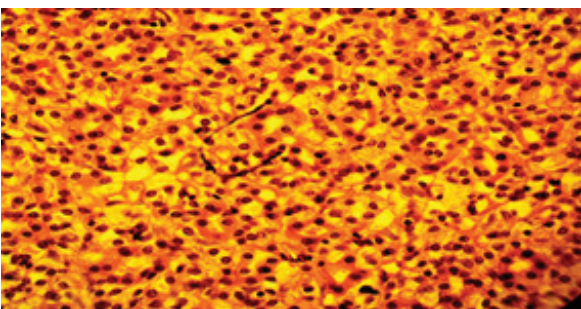


Рисунок 8 – Микрофото. Склероз решетчатого поля. 33-й день эксперимента. Заливка в парафин, × 400

В зоне расположения протоков Беллини и решетчатого поля очаги гиперемии соседствуют с участками ишемии.

Выводы

Исключительно углеводное питание у крыс вызывает изменения со стороны адвентиции и меди полюсных, центральных, междольковых и дуговых артерий почек. Разрастание соединительной ткани в меди артериол вызывает уменьшение притока крови к клубочкам почек. В мочевых канальцах наблюдается воспалительный процесс с наличием большого количества лейкоцитов в просвете сосудов.

Ремоделирование кровеносного русла и эпителия нарушает фильтрационную и реабсорбционную функцию почек.

Поступила: 21.11.22; рецензирована: 05.12.22; принята: 08.12.22.

Литература

1. Юдкин Ю. Чистый, белый и смертоносный / Ю. Юдкин. Нью-Йорк: Книги пингвинов, 1972.
2. *Daiane Teixeira de Oliveira*. High-sugar diet leads to obesity and metabolic diseases in ad libitum-fed rats irrespective of caloric intake / D.T. de Oliveira [and others] // *Arch Endocrinol Metab*. 2020 Feb; 64 (1): 71–81.
3. *Фокеева Н.О.* Развитие модели сахарного диабета второго типа у мышей при использовании диет с разной калорийностью / Н.О. Фокеева, О.В. Яковлев // *Медико-физиологические проблемы экологии человека: материалы VIII Всероссийской конференции с международным участием*. Ульяновск: Изд-во Ульяновский государственный университет, 2021. С. 203–206.
4. *Karina Barbosa de Queiroz*. Molecular mechanism driving retroperitoneal adipocyte hypertrophy and hyperplasia in response to a high-sugar diet / K.B. de Queiroz [and others] // *Mol Nutr Food Res*. 2014 Dec; 58 (12): 2331–41.
5. *Палаткин В.В.* Влияние сахара на организм человека / В.В. Палаткин // *Фундаментальные аспекты психического здоровья*. 2017. № 2. С. 42–45.
6. *Тужилкин В.И.* О роли сахара в современном мире / В.И. Тужилкин, С.В. Штерман, А.Б. Бодин // *Пищевая промышленность*. 2012. № 8. С. 68–71.
7. Доклад ВОЗ от 2016 года. URL:<https://www.who.int/ru/news/item/11-10-2016-who-urges-global-action-to-curtailed-consumption-and-health-impacts-of-sugary-drinks>.