

УДК 616.34-007.272
DOI: 10.36979/1694-500X-2023-23-5-79-82

**КИШЕЧНАЯ НЕПРОХОДИМОСТЬ,
ВЫЗВАННАЯ БЕЗОАРОМ НЕПЕРЕВАРЕННОЙ МОРКОВИ
(Клиническое наблюдение)**

А.И. Мусаев, М.Ж. Алиев, Т.А. Калыбеков, Б.С. Ниязов, С.А. Ахматов

Аннотация. Безоар желудочно-кишечного тракта – это инородное тело в пищеварительной трубке, которое имеет различное происхождение. Тонкокишечная непроходимость, вызванная безоарами, встречается редко и чаще обнаруживается у больных с нарушенной функцией желудочно-кишечного тракта. Представлено собственное клиническое наблюдение 54-летнего пациента – диагностика и оперативное лечение тонкокишечной непроходимости, вызванной непереваренной морковью. Представлены результаты рентгенологического, ультразвукового метода исследования. Учитывая трудности в диагностике и лечении кишечной непроходимости, вызванной безоарами, приводим наше клиническое наблюдение.

Ключевые слова: безоар; лапаротомия; энтеротомия; фитобезоар; острая тонкокишечная непроходимость; санация; дренирование.

**СИЦИРИЛБЕГЕН САБИЗДИН БЕЗОАРЫНАН УЛАМ
ИЧЕГИЛЕРДЕН БҮТӨЛҮП КАЛЫШЫ
(Клиникалык байкоо)**

А.И. Мусаев, М.Ж. Алиев, Т.А. Калыбеков, Б.С. Ниязов, С.А. Ахматов

Аннотация. Ашказан-ичеги безоары – бул тамак сицирүү түтүгүндөгү бөтөн заттын болушу, анын келип чыгышы ар кандай болушу мүмкүн. Безоарлардан улам ичке ичегинин бүтөлүп калышы сейрек көрүнүш, көбүнчө ашказан-ичеги органдарынын функциясы бузулган бейтаптарда кездешет. 54 жаштагы бейтапка өздүк клиникалык байкоо жүргүзүү көрсөтүлгөн - сицирилбеген сабизден улам ичке ичегинин бүтөлүп калышын диагностикалоо жана хирургиялык дарылоо. Рентгенологиялык, ультра үн изилдөө ыкмаларынын жыйынтыктары келтирилген. Безоарлар менен шартталган ичегинин бүтөлүп калуусун аныктоодо жана дарылоодо кыйынчылыктарды эске алуу менен, биз клиникалык байкообузду сунуштайбыз.

Түйүндүү сөздөр: безоар; лапаротомия; энтеротомия; фитобезоар; ичке ичегинин бүтөлүп калышы; санация; дренаж.

**INTESTINAL OBSTRUCTION CAUSED
BY THE BEZOAR OF UNDIGESTED CARROTS
(Clinical observation)**

A.I. Musaev, M.Zh. Aliev, T.A. Kalybekov, B.S. Niyazov, S.A. Akhmatov

Abstract. A bezoar of the gastrointestinal tract is a foreign body in the digestive tract of various origins. Small bowel obstruction caused by bezoars is rare and more common in patients with gastrointestinal dysfunction. The authors present their own clinical observation of a 54-year-old patient - diagnosis and surgical treatment of small bowel obstruction caused by undigested carrots. The results of X-ray, ultrasonic research methods are given. Given the difficulties in diagnosing and treating intestinal obstruction caused by bezoars, we present our clinical observation.

Keywords: bezoar; laparotomy; enterotomy; phytobezoar; acute small bowel obstruction; sanitation; drainage.

Введение. В литературе безоарами называют инородные тела, образовавшиеся в желудочно-кишечном тракте из-за непереваренной растительной клетчатки или косточек плодов, волос, шерсти, некоторых видов жира или желчных камней [1, 2].

Выделяют четыре типа безоаров: фитобезоар (фруктовые и овощные волокна), ткань-безоар (волосы), лактобезоар (молочные конкременты), фармакобезоар (лекарства) [1–3]. Особенно часто встречаются фитобезоары, которые составляют от 70 до 94 %, и они чаще всего находятся в желудке [1, 4].

Безоар ЖКТ (желудочно-кишечный тракт) – редкое заболевание и часто вызывает кишечную непроходимость. В литературе сообщается множество публикаций по встречаемости трихобезоаров желудка [1, 3, 4].

Тонкокишечная непроходимость – серьезное заболевание, которое может быть вызвано различными причинами (спайки, новообразования, болезнь Крона, желчнокаменная болезнь, безоары и др.) [1, 3, 5, 6]. Диагностика этой патологии сложная, особенно, если она вызвана безоарами из-за их редкости [3–5]. Они могут располагаться в любом месте ЖКТ, начиная от пищевода, и заканчивая прямой кишкой, но они чаще располагаются в желудке и реже – в тонком кишечнике, что создает сложности в их диагностике [3–6].

Чаще всего безоары встречаются у больных, перенесших ранее операции на желудке, при нервно-психических заболеваниях, эндокринных патологиях, при которых имеет место нарушение моторики ЖКТ. Также факторами риска безоаров являются плохое жевание, вредные привычки (жевание волос), отсутствие зубов [2, 5, 6].

В диагностике используют УЗИ (ультразвуковое исследование), но его результаты не позволяют определить причины непроходимости, более точную информацию дает КТ (компьютерная томография) [3, 5–8].

Мы посчитали необходимым опубликовать данное сообщение о наблюдаемом нами случае, учитывая особенности диагностики и клиники при тонкокишечной непроходимости, вызванной фитобезоаром (морковь).

Цель информации – представить редкий случай возможности тонкокишечной непроходимости, вызванной фитобезоаром и обратить внимание всех практикующих врачей-хирургов на развитие острой тонкокишечной непроходимости, вызванной безоаром, которая встречается очень редко и является сложной для диагностики.

Клинический случай

Мы наблюдали у одного больного острую кишечную непроходимость на почве непереваренной моркови.

Больной, 54 лет, был госпитализирован в хирургическое отделение Городской клинической больницы № 1 г. Бишкека 20.04.2020 г. с жалобами на схваткообразные боли в животе, диспепсические явления, резкую слабость, вздутие живота, неотхождение газов и стула. Боли начались 2 дня тому назад, после приема салата из моркови. Дома принимал кетонал, но-шпу, но улучшения не было. Через несколько часов появилась рвота, боли усилились, состояние прогрессивно ухудшалось, обратился в нашу клинику и был госпитализирован.

В анамнезе: 10 лет тому назад был оперирован по поводу язвенной болезни желудка, была произведена резекция. После операции чувствовал себя хорошо, состояние было удовлетворительное.

В момент осмотра состояние больного тяжелое, кожные покровы бледные и покрыты холодным липким потом, АД (артериальное давление) 110/80 мм рт. ст., ЧСС (частота сердечных сокращений) – 98 в минуту. При осмотре определяется вздутие живота, асимметрия за счет выбухания правой половины живота. По средней линии живота определяется послеоперационный окрепший рубец.

При пальпации живот болезненный во всех отделах, особенно в правой половине, при перкуссии – высокий тимпанит, а при аускультации – усиленная перистальтика кишечника. Предварительный диагноз: «Спаечная кишечная непроходимость? Острый панкреатит?»

В приемном отделении выполнена обзорная рентгенография органов грудной клетки и брюшной полости, УЗИ, ОАК (общий анализ крови). На обзорной рентгенографии брюшной полости отмечаются раздутые петли тонкого кишечника с горизонтальными уровнями

жидкостей и воздуха (чаши Клойбера) и единичные арки (рисунок 1).

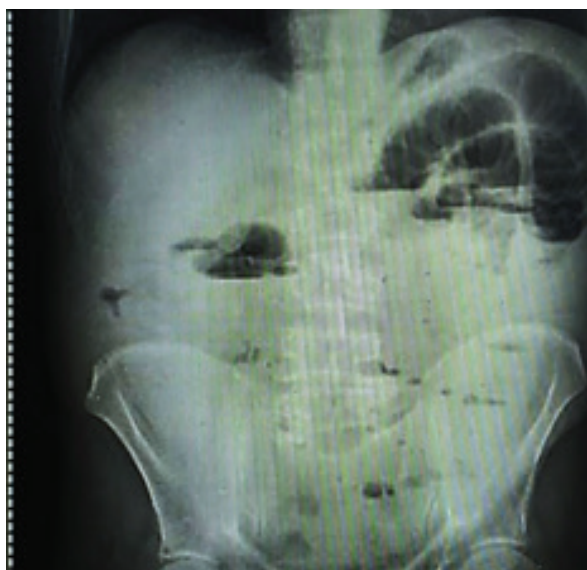


Рисунок 1 – Рентгенография брюшной полости (раздутые петли кишечника с наличием множества горизонтальных уровней жидкостей и воздуха (чаши Клойбера), единичные арки)

При УЗИ определялись единичные раздутые петли тонкого кишечника с антиперистальтикой. В правой подвздошной ямке наличие незначительного количества жидкости. Из-за выраженного пневматоза кишечника четкая визуализация поджелудочной железы затруднена. В ОАК гемоглобин – 127 г/л, лейкоциты – $17,4 \times 10^9$ /л, СОЭ (скорость оседания эритроцитов) – 28 мм/час.

При рентгенографии легких признаки хронического бронхита, серповидная полоска не определяется.

Учитывая анамнез (резекция желудка), мы решили, что у больного спаечная кишечная непроходимость и выполнено консервативное лечение: очистительная клизма и стимуляция кишечника, после чего был стул, боли в животе уменьшились и решено продолжить наблюдение за пациентом. Продолжали консервативную терапию, но улучшение было кратковременным, у больного вновь возникли схваткообразные боли в животе и рвота.

При УЗИ определялись раздутые петли кишечника с наличием горизонтальных уровней и больному вновь повторили стимуляцию

кишечника и очистительную клизму. Вновь наступило кратковременное улучшение, но на вторые сутки с момента поступления состояние больного ухудшилось, нарастали явления интоксикации, боли усилились, по зонду из желудка появилось тонкокишечное содержимое. При повторном УЗИ сохранены признаки кишечной непроходимости на рентгенограмме брюшной полости – чаши Клойбера. Решено оперировать больного в связи с ухудшением состояния и неразрешенной кишечной непроходимостью.

Под эндотрахеальным наркозом выполнена лапаротомия, при ревизии петли тонкого кишечника резко раздуты, в подвздошном отделе тонкого кишечника на расстоянии 40 см от илеоцекального угла обнаружена обтурация тонкого кишечника неподвижным образованием, умеренно плотной консистенции. Выше обтурации приводящий отдел кишечника резко раздут, а отводящий – спавшийся. Отделы толстой кишки также спавшиеся. В малом тазу выпот серозного характера. Выполнена энтеротомия, образование извлечено из просвета кишки и при осмотре оказалось, что это спрессованные кусочки моркови (рисунок 2).

Интраоперационный диагноз: фито bezoар тонкой кишки, острая обтурационная тонкокишечная непроходимость, местный серозный перитонит.

В момент операции для восстановления функции кишечника и профилактики осложнений произведена регионарная лимфостимуляция в корень брыжейки тонкого кишечника.

Состав лимфотропной смеси (цефазолин – 1,0, гепарин – 70 ед на кг веса тела; лидаза – 12 ед; прозерин – 2 мл; новокаин 0,5% – 20 мл).

Брюшная полость санирована 0,02%-м раствором декасана и дренирована.

В послеоперационном периоде состояние больного оставалось тяжелым, получал соответствующее лечение. Через назогастральный зонд осуществляли орошение желудка и аспирацию содержимого. Послеоперационный период осложнился нагноением раны. Газы отошли на 3-и сутки, стул был на 4-е сутки, выполняли раннее энтеральное питание. Состояние постепенно улучшилось, на 14-е сутки выписан домой в удовлетворительном состоянии.

Наше наблюдение подтверждает сложности диагностики кишечной непроходимости

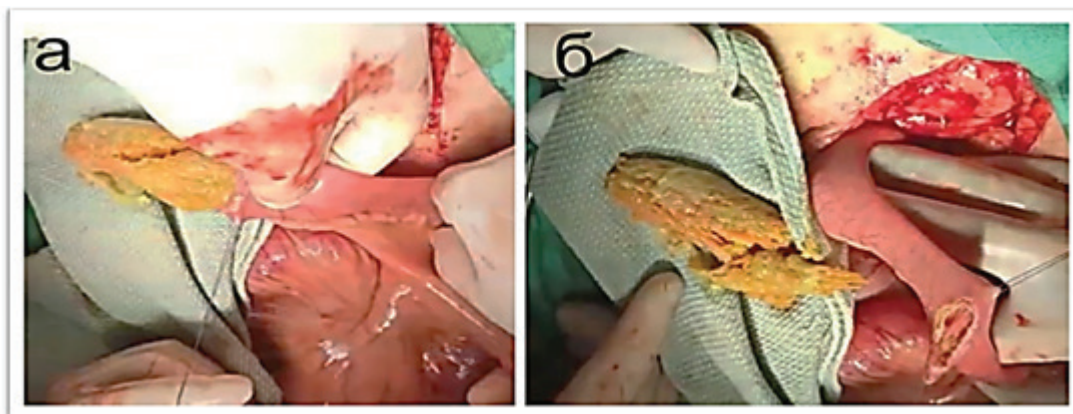


Рисунок 2 – Этапы операции на кишечнике:
а – момент энтеротомии; б – удаленный безоар (морковь)

на почве безоара. В беседе с больным после операции установлено, что у него нарушение жевания пищи из-за болезни зубов.

Заключение. При выявлении признаков кишечной непроходимости, даже неизвестной этиологии длительное наблюдение не оправданно. После консервативной терапии, если вновь появляются схваткообразные боли, рвота, то показано оперативное лечение. В нашем наблюдении операция выполнена лишь на вторые сутки с момента госпитализации, но благодаря использованию интраоперационной регионарной лимфостимуляции, массивной инфузионной терапии после операции и раннего энтерального питания нам удалось добиться выздоровления.

Таким образом, в данной статье описан редкий клинический случай, вызванный фитобезоаром (морковью), диагноз поставлен в момент операции на 2-е сутки с момента поступления.

Поступила: 14.12.22; рецензирована: 28.12.22;
принята: 30.12.22.

Литература

1. Халидов О.Х. Редкое наблюдение гигантского трихобезоара желудка с успешным применением малоинвазивных технологий / О.Х. Халидов, А.Н. Гудков, А.Б. Джаджиев [и др.] // Эндоскопическая хирургия. 2017; 23 (4): 57–61. URL:<https://doi.org/10.17116/endoskop201723457-61>.
2. Paschos K.A., Chatzigeorgiadis A. Pathophysiological and clinical aspects of the diagnosis and treatment of bezoars // Annals of gastroenterology. 2019; 32 (3): 224–232. DOI:10.20524/aog.2019.0370.
3. Арутюнян А.С. Клиническое наблюдение тонкокишечной непроходимости при множественных диоспиробезоарах желудочно-кишечного тракта / А.С. Арутюнян, В.Д. Левитский, В.В. Киселев [и др.] // Журнал им. Н.В. Склифосовского «Неотложная медицинская помощь». 2020; 9 (2): 281–291. URL:<https://doi.org/10.23934/2223-9022-2020-9-2-281-291>.
4. Iwamuro M., Okada H., Matsueda K., Inaba T., Kusumoto C., Imagawa A., Yamamoto K. Review of the diagnosis and management of gastrointestinal bezoars // World journal of gastrointestinal endoscopy. 2015; 7 (4): 336–345. URL:<https://doi.org/10.4253/wjge.v7.i4.336>.
5. Occhionorelli S., Zese M., Targa S., Cappellari L., Stano R., Vasquez G. A rare case of a double phytobezoar causing gastric and jejunum obstruction in an adult man: a case report // J Med Case Rep. 2016; 10 (1): 350. DOI:10.1186/s13256-016-1137-7.
6. Razavianzadeh N., Foroutan B., Honarvar F., Forozeshfard M. Small bowel obstruction attributable to phytobezoar // Oxf Med Case Reports. 2016; 2016 (12): omw092. DOI:10.1093/omcr/omw092.
7. Wang P.Y., Wang X., Zhang L., Li H.F., Chen L., Wang X., Wang B. Bezoar-induced small bowel obstruction: Clinical characteristics and diagnostic value of multi-slice spiral computed tomography // World J Gastroenterol. 2015; 21 (33): 9774–9784. DOI:10.3748/wjg.v21.i33.9774.
8. Santillan C. S. Computed tomography of small bowel obstruction. Radiologic Clinics of North America. 2013;51(1): 17–27. URL:<https://doi.org/10.1016/j.rcl.2012.09.002>