

УДК 616.284-002-089
DOI: 10.36979/1694-500X-2024-24-1-26-29

К ВОПРОСУ О ХИРУРГИЧЕСКОМ ЛЕЧЕНИИ ХРОНИЧЕСКОГО ГНОЙНОГО СРЕДНЕГО ОТИТА, ОСЛОЖНЕННОГО ГИГАНТСКОЙ ХОЛЕСТЕАТОМОЙ

Т.А. Изаева, М.В. Насыров, А.М. Батырова

Аннотация. Приводится клинический случай хронического гнойного среднего отита, осложненного гигантской холестеатомой. Современное распознавание рациональной терапии хронического гнойного среднего отита, осложненного холестеатомой, нередко приводящей к отогенным внутричерепным осложнениям, составляет одну из важных задач современной оториноларингологии. Трудность вопроса профилактики возникновения таких осложнений, как холестеатома, состоит в малой информированности и позднем обращении населения за специализированной медицинской помощью с хроническими гнойными средними отитами. Так как большинство хронических эпитимпанитов в процессе своего возникновения и течения осложняется холестеатомой (до 90 %), то при каждом гнойном эпитимпаните с гнилостным выделением следует подозревать ее наличие. Хроническим гнойным средним отитом в мире страдает от 1–4 % населения, что составляет от 65–330 млн человек и является весомой долей всех патологий ЛОР-органов.

Ключевые слова: хронический гнойный средний отит; эпитимпанит; мезотимпанит; холестеатома; отогенные внутричерепные осложнения.

ӨТӨ ЧОҢ ХОЛЕСТЕАТОМА МЕНЕН ТАТААЛДАШКАН ӨНӨКӨТ ИРИҢДҮҮ ОРТОҢКУ ОТИТТИ ХИРУРГИЯЛЫК ЖОЛ МЕНЕН ДАРЫЛОО МАСЕЛЕСИ

Т.А. Изаева, М.В. Насыров, А.М. Батырова

Аннотация. Макалада өтө чоң холестеатома менен татаалдашкан өнөкөт ириңдүү ортоңку отиттин клиникалык учуру келтирилген. Көп учурда баш сөөктүн ички отогендик кабылдап кетүүлөрүнө алып келген, холестеатома менен татаалдашкан ириңдүү өнөкөт отиттин рационалдуу терапиясын заманбап таанып-билүү учурдагы оториноларингологиянын маанилүү милдеттеринин бири болуп саналат. Холестеатома сыяктуу оорунун пайда болушун алдын алуу маселесинин татаалдыгы калктын бул оору боюнча маалыматынын жоктугунда жана өнөкөт ириңдүү ортоңку отит менен адистештирилген медициналык жардамга кеч кайрылуусунда жатат. Көпчүлүк өнөкөт эпитимпаниттин пайда болуу процессинде жана өтүү процессинде холестеатома (90%ке чейин) менен татаалдашкандыктан, ар бир ириңдүү эпитимпаниттерде ириңдин агып чыгышы холестеотоманын бар экендигине шек жаратат. Өнөкөт ириңдүү отит менен дүйнө жүзү боюнча калктын 1–4% жабыркайт, бул 65-330 миллион адамды түзөт жана ЛОР органдарынын бардык патологияларынын олуттуу үлүшүн түзөт.

Түйүндүү сөздөр: өнөкөт ириңдүү отит; эпитимпанит; мезотимпанит; холестеатома; баш сөөктүн ички отогендик кабылдап кетүүлөрү.

TO THE ISSUE OF SURGICAL TREATMENT OF CHRONIC SUPPURATIVE OTITIS MEDIA COMPLICATED BY A GIANT CHOLESTEATOMA

T.A. Izaeva, M.V. Nasyrov, A.M. Batyrova

Abstract. The article details a clinical case involving chronic suppurative otitis media complicated by a giant cholesteatoma. The identification of a rational therapy for chronic suppurative otitis media, particularly when complicated by cholesteatoma leading to

otogenic intracranial complications, is a crucial aspect of modern otolaryngology. The challenge in preventing complications, such as cholesteatoma, lies in the low awareness and delayed seeking of specialized medical assistance for chronic suppurative otitis within the population. Given that up to 90 % of chronic epitympanitis cases are complicated by cholesteatoma, its presence should be suspected in every purulent epitympanitis with fetid discharge. Chronic suppurative otitis media affects 1–4 % of the global population, encompassing 65–330 million individuals, and constitutes a significant portion of all ENT pathologies.

Keywords: chronic suppurative otitis media; epitympanitis; mesotympanitis; cholesteatoma; otogenic intracranial complications.

Актуальность. Прогноз при нелеченных хронических гнойных воспалениях среднего уха с холестеатомой всегда серьезный, так как в большинстве случаев это приводит к лабиринтным и внутричерепным осложнениям нередко с летальным исходом [1].

Ежегодно в структуре оториноларингологической заболеваемости как взрослых, так и детей до 50–70 % приходится на долю гнойно-септических инфекций ЛОР-органов, которые очень разнообразны, но наиболее важными среди них по своей социальной и клинической значимости являются отиты.

Около 1 % школьников страдают хроническим гнойным средним отитом в возрасте 14–15 лет, этот показатель достигает 3–4 %. Средняя заболеваемость хроническими отитами составила около 190–230 случаев на 1000 населения, хотя в отдельных возрастных группах этот показатель достигает 260–280 случаев на 1000 лиц соответствующего возраста [2]. По данным зарубежных авторов, хронический средний отит является наиболее частой бактериальной инфекцией у детей, на первом году жизни острый средний отит переносят 21–62 % детей [3], а по данным российских врачей – 3 % [4]. В течение первых пяти лет жизни в США и Западной Европе более 90 % [5] детей переносят хотя бы один раз острый средний отит [5], а по данным российских исследователей – только 20 % [4]. Этот факт указывает на недостаточную диагностику и низкую выявляемость заболевания среди населения.

Более половины взрослых людей болели отитом в детском возрасте, и, несмотря на достаточную изученность данной патологии, в последнее время отмечается ежегодный прирост заболеваемости [6]. Следует отметить, что особенности анатомического взаимоотношения данных областей с полостью орбиты и черепа создают оптимальные условия для развития

угрожающих жизни больных отогенных внутричерепных осложнений [7].

В последние годы отмечается тенденция к увеличению заболеваемости хроническим гнойным средним отитом, осложненным холестеатомой, ранняя диагностика которой является проблематичной. Холестеатома – это эпидермальное образование, растущее в нетипичном месте, содержащее все слои эпидермиса, включая базальный продуцирующий слой, который в большинстве случаев находится в тесной связи со стенками барабанной полости. Накопление рогового вещества способствует инфицированию среднего уха, вызывая гноетечение, деструкцию кости, потерю слуха, в той или иной степени, а также внутричерепные осложнения [2].

Можно предположить, что в основе данного клинического случая лежит имплантационная теория возникновения холестеатомного процесса. Вторичная холестеатома, являясь результатом острого некротического среднего отита, перенесенного в детстве, развивается из зоны перфорации в барабанной перепонке. Согласно имплантационной теории, холестеатома формируется в результате попадания ятрогенным путем каких-либо структурных образований кожи в полость среднего уха – в результате хирургического вмешательства на среднем ухе, попадания инородного тела или баротравмы [2].

Попадая барабанную полость, холестеатома поражает окружающие структуры сначала по пути наименьшего сопротивления, а затем путем ферментативного разрушения костной ткани. Холестеатома может распространяться назад, в адитус, антральный отдел и в сосцевидный отросток; вниз, в гипотимпанум; медиально она может окружать наковальню и/или головку молоточка. Холестеатома обладает свойством разрушать кость, может вызвать разрушение слуховых косточек, эрозию костной ткани канала лицевого нерва, стенки синуса и таким образом вызвать ряд осложнений. Разрушение костной

ткани при холестеатоме связывают с действием различных ферментов, таких как коллагеназа, кислая фосфатаза и протеолитические ферменты, высвобождаемые остеокластами и иммунонуклеарными клетками, наблюдаемыми в сочетании с холестеатомой [5].

Целью исследования является рассмотрение уникального (ввиду размеров) случая гигантской холестеатомы, а также оценка результатов лечения и динамики выздоровления.

Пациент Д., 1969 года рождения, обратился с жалобами на ухудшение слуха, головную боль и гноетечение из правого уха в отделение оториноларингологии хирургии головы и шеи НГ при МЗ Кыргызской Республики 08.11.2023 г., где был осмотрен и госпитализирован в экстренном порядке с диагнозом «Обострение хронического гнойного отита справа, осложненного холестеатомой». Были проведены дополнительные обследования (акуметрия, аудиометрия, рентгенография сосцевидного отростка, КТ височных костей, лабораторные исследования и определена дальнейшая тактика лечения).

Из анамнеза следует: хроническим гнойным средним отитом страдает с детства. Перенес операцию на среднем ухе (выписка отсутствует). Периодически получал консервативное лечение по месту жительства с кратковременным прекращением гноетечения.

Auriculus dextra – при внешнем осмотре ушная раковина обычной формы. При пальпации сосцевидного отростка отмечается умеренная болезненность. В наружном слуховом проходе обильное гнойное отделяемое, по удалении которого определяется блестяще-перламутровое образование с гладкой поверхностью, заполняющее весь слуховой проход, из-за чего детали отоскопии неясны.

Общий анализ крови, биохимический анализ крови в пределах нормы.

Заключение КТ височных костей: данные за гетерогенный остеодеструктивный патологический процесс в толще пирамиды височной кости справа, который может соответствовать интрамуральной холестеатоме. Иной генез представляется менее вероятным.

ЭКГ: синусовая тахикардия, ЧСС 92 уд/мин. Отклонение ЭОС влево. Нарушение

внутрижелудочковой проводимости по передне-верхней ветви левой ножки пучка Гиса.

Рентген ОГК: без патологии.

Бактериальный посев из правого уха от 14.11.2023 г: *Staphylococcus aureus*, рост умеренный.

Консервативное лечение в течение 5 дней, включающее антибактериальную терапию и местное лечение. Положительной динамики не отмечалось, после чего пациент был взят на санную радикальную операцию на среднем ухе справа.

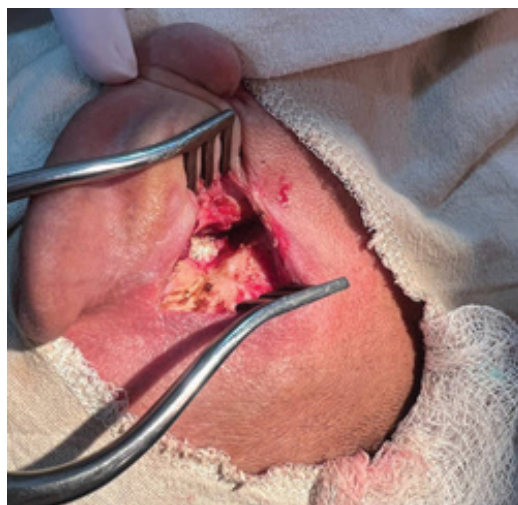

Рисунок 1 – Состояние во время операции

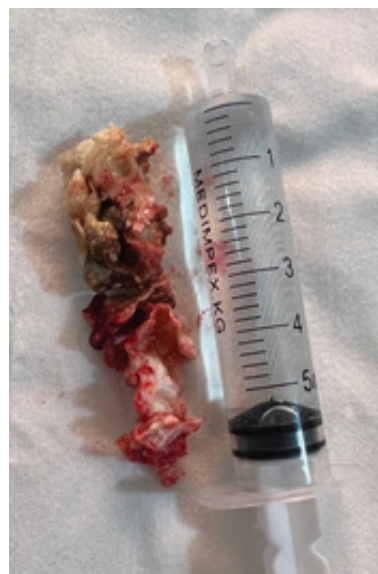


Рисунок 2 – Удаленная гигантская холестеатома

Под общим интубационным наркозом и местной анестезией *Solutio Novocaini* произвели разрез, отступив от заушной складки на 0,3 см. Послойно рассечены кожа, подкожно – жировая клетчатка, мышцы и надкостница. Гемостаз. Обнажен сосцевидный отросток, где на уровне слухового прохода примерно на 0,5 см кзади имеется щель диаметром около 2 мм, через которую выделяется гной. Указанное отверстие расширено во все стороны. Вскрыта полость сосцевидного отростка полностью выполненная холестеатомными массами. Трепанационное отверстие расширено книзу, в сторону верхушки сосцевидного отростка, по ходу вскрыты оставшиеся ячейки, выполненные матриксом холестеатомы (рисунок 1). Гигантская холестеатома размером 3,5 × 2,5 см под контролем зрения удалена (рисунок 2). Последними вскрыты барабанная полость, все клетки сосцевидного отростка. Тампонада послеоперационной полости мазе-марлевым тампоном, рана за ухом ушита послойно, асептическая повязка. Удаленный материал отправлен на гистологическую верификацию.

Патогистологическое исследование № 138986-9 от 17.11.2023 г.: в материалах холестеатомные массы.

Послеоперационный период протекал гладко, без осложнений. Получил курс антибактериальной противовоспалительной терапии. Тампон из полости удален на третьи сутки. Пациент выписан домой в удовлетворительном состоянии.

Вывод. Данный клинический случай демонстрирует, что несмотря на достигнутый высокий уровень современной оториноларингологии, до сих пор существует ряд проблем, требующих

незамедлительно решения. Помимо этого, он доказывает важность профилактики, своевременной диагностики и лечения в предотвращении развития отогенных внутричерепных осложнений. Большое значение имеет диспансеризация больных с хроническими гнойными средними отитами по месту жительства в амбулаторных условиях.

Поступила: 12.12.23; рецензирована: 26.12.23; принята: 29.12.23.

Литература

1. *Jordon J., Piotrowski S.* The usage of light density heparin (fraxiparine) in the treatment of orbital phlegmons uilitis orbital veins and thrombophlebitis of the cavernous sinus // *Otolaringol. Pol.* 1995. Vol. 4. № 6. P. 532–542.
2. *Изаева Т.А.* Внутричерепные осложнения отогенного и риногенного генеза / Т.А. Изаева. Бишкек: Турар, 2010. С. 85–103.
3. *Brook I.* Diagnosis and management of anaerobic infections of the head and neck // *Ann. Otol. Rhinol. Laryngol.* 1992. Vol. 101. № 4. P. 9–15.
4. *Пальчун В.Т.* Экстренная патология носа и околоносовых пазух / В.Т. Пальчун, Н.Л. Кунельская // *Вестник оториноларингологии.* 1998. № 3. С. 4–12.
5. *Diseases of Ear, Nose and Throat & Head Surgery, 7th Edition, PL Dhingra and Deeksha Dhingra.* 74 p.
6. *Руководство по оториноларингологии. Т. 2 / под ред. А.Г. Лихачева. М.: Медгиз, 1960. 364 с.*
7. *Насыров М.В.* К вопросу оправданности симультанных операций при неопластических процессах полости носа, придаточных пазух и носоглотки / М.В. Насыров, К.К. Бакиева, Б.К. Каримова // *Вестник КРСУ. 2022. Т. 22. № 5. С. 83– 88. URL: <http://vestnik.krsu.edu.kg/archive/177/7325>.*