

УДК 616.831-003.215-089  
DOI: 10.36979/1694-500X-2024-24-5-17-22

## ТРАДИЦИОННАЯ КРАНИОТОМИЯ ПРИ СУПРАТЕНТОРИАЛЬНЫХ ИНСУЛЬТНЫХ ВНУТРИМОЗГОВЫХ ГЕМАТОМАХ

*А.А. Байматов, М.М. Мамытов, А.А. Акматалиев*

**Аннотация.** В работе представлены результаты хирургического лечения 132 больных с инсультными внутримозговыми гематомами, находившимися на стационарном лечении в Национальном госпитале с 2016 по 2023 г. Проведен анализ результатов костно-пластической трепанации черепа с удалением внутримозговых гематом в зависимости от размеров, локализации гематомы, степени поперечной дислокации, сроков проведения хирургического лечения, возраста и тяжести состояния. Исходы хирургического лечения зависели от полифакторных рисков во время предоперационной подготовки.

**Ключевые слова:** геморрагический инсульт; внутримозговая гематома; костно-пластическая трепанация черепа.

## СУПРАТЕНТОРИАЛДЫК ИНСУЛЬТТУК МЭЭ ИЧИНДЕГИ ГЕМАТОМАЛАР УЧУРУНДАГЫ САЛТТУУ КРАНИОТОМИЯ

*А.А. Байматов, М.М. Мамытов, А.А. Акматалиев*

**Аннотация.** 2016-жылдан 2023-жылга чейин Улуттук госпиталда дарыланган инсульттук мээ ичиндеги гематомалары менен ооруган 132 бейтаптын хирургиялык дарылоонун жыйынтыгы берилген. Остеопластикалык краниотомия жолу менен мээ ичиндеги гематомаларды алып салуунун натыйжалары гематоманын өлчөмүнө, жайгашкан жерине, дислокациянын даражасына, хирургиялык дарылоонун мөөнөтүнө, бейтаптын жашына жана абалынын оордугуна жараша талданган. Хирургиялык дарылоонун натыйжалары операцияга чейинки даярдык учурундагы көп фактордук тобокелдиктерден көз каранды.

**Негизги сөздөр:** геморрагиялык инсульт; мээ ичиндеги гематома; остеопластикалык краниотомия.

## TRADITIONAL CRANIOTOMY FOR SUPRATENTORIAL STROKE INTRACERBRAL HEMATOMA

*А.А. Baymatov, M.M. Mamytov, A.A. Akmataliyev*

**Abstract.** The article presents the results of surgical treatment of 132 patients with hemorrhagic stroke, who were hospitalized at the National Hospital during the period from 2016 to 2023. The results of craniotomy with removal of intracerebral hematomas were analyzed due the size, location of the hematoma, degree of dislocation (shift), timing of surgical treatment, age and severity of the condition. The outcomes of surgical treatment depended on multifactorial risks during preoperative preparation.

**Keywords:** hemorrhagic stroke; intracerebral hematoma; osteoplastic trepanation of the skull.

К наиболее распространенной форме геморрагических инсультов (в 80,8 % случаев) относится инсультное (нетравматическое) внутримозговое кровоизлияние (ИВМК), характеризующееся внезапной экстравазацией крови в паренхиму головного мозга [1–3].

В этиологии внутримозговых кровоизлияний ведущая роль принадлежит артериальной гипертензии [4] и церебральной амилоидной ангиопатии [5].

Инсультные внутримозговые кровоизлияния являются актуальной проблемой здравоохранения во всем мире. По мировой статистике

каждый год выявляется около 15 миллионов острых нарушений мозгового кровообращения, среди которых 2 миллиона (10–15 %) составляют геморрагические формы [6].

Заболеваемость геморрагическим инсультом в Кыргызской Республике – 0,54 на 1000 населения. Процент летальности от геморрагического инсульта в нашей стране составляет 54,4 % [7, 8].

По данным зарубежной статистики (США, Европа) ИВМК составляют 10–15 % первичных инсультов с уровнем смертности в первые 30 дней от 35 до 80 %, причем половина смертей наступает в первые двое суток заболевания. Смертность в течение года после ИВМК составляет 50–65 % в зависимости от локализации и размеров кровоизлияния. При этом у выживших пациентов с геморрагическим инсультом, по большей части, сохраняется выраженный неврологический дефицит, что приводит к инвалидизации и социальной дезадаптации данной категории больных, и лишь только 20 % в дальнейшем способны к самостоятельному проживанию [1–3].

Применение открытого доступа – костнопластическая трепанация черепа (КПТЧ) – считается эффективным для удаления ИВМК, в первые часы после кровоизлияния, так как в этом периоде гематома содержит плотные сгустки крови, при удалении которых часто возобновляется кровотечение. Таким образом, при КПТЧ полное удаление гематом и восстановление анатомических взаимоотношений тканей способствовало более быстрому и более полному восстановлению нарушенных функций мозга [9].

При открытых краниотомиях удаление глубоких гематом ограничена возможность удаления гематом, также такие операции сопровождаются значительной летальностью. Удаление гематом смешанной и, особенно, медиальной локализации этим способом следует считать непоказанным вследствие глубокого их расположения и травматичности операции [10].

**Материалы и методы.** Ретроспективно проведен анализ результатов лечения 132 пациентов, с супратенториальными внутримозговыми гематомами инсультного генеза. В эту группу не вошли пациенты с внутримозговыми

гематомами в результате разрыва артериальных аневризм и артериовенозных мальформаций. Все пациенты проходили лечение в отделениях нейрохирургии № 1 и 2 и нейротравматологии № 1 и 2 Национального госпиталя при Министерстве здравоохранения Кыргызской Республики с 2016 по 2023 г. включительно. Из данных пациентов было 80 (60,6 %) мужчин и 52 (39,4 %) женщины. Возраст больных варьировал от 31 года до 77 лет, средний возраст составил 58,9 года. Промежуток времени от начала инсульта до проведения операции составлял от 10 часов до 24 дней. У 62 (46,9 %) пациентов локализация гематом была правосторонней и, соответственно, у 70 (53,1 %) пациентов – левосторонней. Во всех случаях причинами инсульта была гипертоническая болезнь.

Уровень сознания при поступлении в стационар оценивался по шкале комы Глазго (ШКГ). В ясном сознании поступили 12 пациентов, с оглушенным сознанием – 50 пациентов, в сопорозном сознании – 30 пациентов, с сознанием кома 1 – 38 больных и 2 пациента поступили с сознанием кома 2. Средний балл по шкале ком Глазго составил 10,8.

Исходы оперативного лечения больных с ИВМК при выписке оценивались модифицированной шкалой Рэнкина (МШР), что отражено в таблице 1.

Таблица 1 – Исходы лечения больных с ИВМК согласно МШР

Балл по МШР	0	1	2	3	4	5	6
При поступлении	-	-	2	10	48	72	-
При выписке	-	4	8	18	60	10	34

Тяжесть инсульта оценивали по международной шкале инсульта национального института здоровья (NIHSS). По шкале NIHSS при поступлении варьировали от 1 до 36 баллов, средний балл составлял 18,8.

Основными методами диагностики помимо общего и неврологического осмотра являлись компьютерная томография и магнитно-резонансная (рисунок 1). Объем ВМГ считали по формуле  $A \times B \times C/2$ . Объем ИВМК варьировал от 5 до 190 см<sup>3</sup>, в одном случае доходил до 270 см<sup>3</sup>.

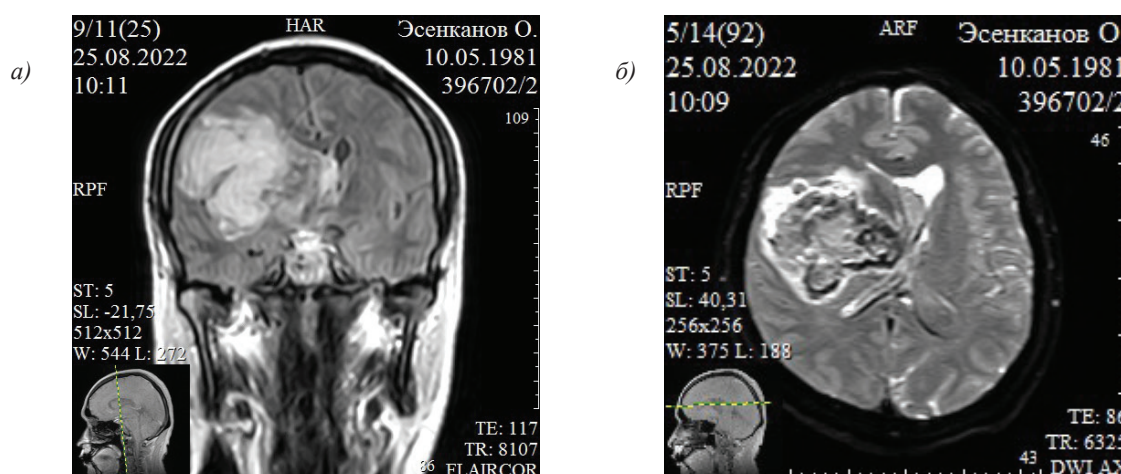


Рисунок 1 – Магнитно-резонансная томография при ИВМГ:  
а) коронарный срез, б) аксиальный срез

В зависимости от локализации гематомы подразделялись на: субкортикальные – в 34 случаях, медиальные – 44 больных, таламические – 28, смешанные – 26.

Дислокация срединных структур головного мозга отмечалась у 94 больных, соответственно у 38 больных смещения срединных структур мозга не выявлено. Размер смещения срединных структур начинался от 1,5 мм до 15 мм, средняя величина – 6,6 мм.

Хирургическое вмешательство в виде традиционной краниотомии (костно-пластическая трепанация черепа) с микрохирургическим удалением ИВМГ была проведена всем 132 больным. Оперативное вмешательство выполнялось с учетом “проекционных подходов”, т. е. трепанация выполнялась в том месте, где гематома ближе всего прилежит к костям черепа, но с учетом расположения функционально важных зон.

**Результаты и их обсуждение.** Пациенты в основном, в 116 (87,9 %) случаях, первоначально поступали в другие неврологические отделения или стационары в экстренном порядке, и только после нейровизуализационного обследования переведены в нейрохирургическое отделение для проведения операции. Вследствие этого оперированных больных до суток после начала кровоизлияния было мало – 10 случаев. Оперированных пациентов от 1-х до 3-х суток после кровоизлияния было 32, от 3-х суток – до 10 дней оперированы 52 больных, и после 10

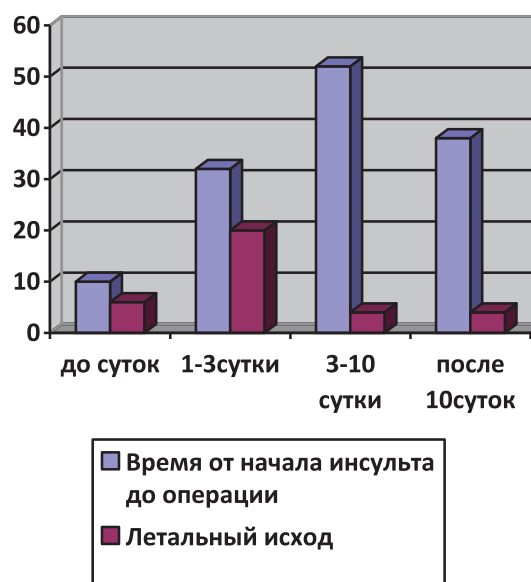


Рисунок 2 – Исход оперативного лечения больных в зависимости от начала кровоизлияния

дней от начала заболевания оперированы 38 больных (рисунок 2).

Из всех 132 больных, оперированных с инсультной внутримозговой гематомой, умерли 34 (25,75 %) и у 2 больных развилось вегетативное состояние. С тяжелой инвалидизацией были выписаны 10 больных, по МШР оценивалось 5 баллов. 60 больных были выписаны с грубой инвалидизацией, по МШР оценивалось 4 балла.

Таблица 3 – Исходы оперативного лечения по МШР в зависимости от дислокации срединных структур мозга

Дислокация срединных структур	Баллы по МШР					
	2 (5,3 %)	2 (5,3 %)	6 (15,8 %)	20 (52,6 %)	4 (10,5 %)	4 (10,5 %)
Нет дислокации (n = 38)	2 (5,3 %)	2 (5,3 %)	6 (15,8 %)	20 (52,6 %)	4 (10,5 %)	4 (10,5 %)
0–3 мм (n = 10)	-	-	-	6 (60 %)	2 (20 %)	2 (20 %)
4–7 мм (n = 54)	-	6 (11,1 %)	10 (18,5 %)	24 (44,5 %)	2 (3,7 %)	12 (22,2 %)
7–10 мм (n = 20)	2 (10 %)	-	2 (10 %)	8 (40 %)	-	8 (40 %)
более 10 мм (n = 10)	-	-	-	2 (20 %)	2 (20 %)	6 (60 %)

18 больных выписаны с 3 баллами по МШР, с умеренной инвалидизацией, у которых отмечался умеренный гемипарез, с минимальной нуждой в посторонней помощи. При выписке у 8 больных по МШР было 2 балла и только у 4 больных – 1 балл по МШР.

Из всех поступивших больных только в 10 случаях сознание было ясное, после оперативного лечения при выписке у 84 больных сознание улучшилось до ясного, 10 больных выписаны с оглушенным сознанием и 4 – с сопорозным сознанием, летальных исходов было 34 (таблица 2).

Таблица 2 – Исходы оперативного лечения по ШКГ

Уровень сознания по ШКГ	Ясное	Оглушенное	Сопор	Ко-ма 1	Ко-ма 2	Летальный исход
При выписке	84	10	4	-	-	34

Из 78 больных с ИВМГ и объемом гематомы более 50 см<sup>3</sup> летальный исход наблюдался в 24 (30,8 %) случаях. Из 46 больных с ИВМГ объемом от 20 до 50 см<sup>3</sup> умерли 10 (21,7 %) пациентов. И из 8 больных с небольшими ВМГ до 20 см<sup>3</sup> смертельных случаев было 2 (25 %).

Из всех оперированных 132 больных боковая дислокация срединных структур головного мозга была выявлена у 94 больных, и у 38 больных без смещения срединных структур мозга. Как видно из таблицы 3, с увеличением размера дислокации также увеличиваются показатели летальности. Хорошие и удовлетворительные

результаты хирургического лечения были минимальными при размере дислокации срединных структур мозга 7–10 мм и более.

В зависимости от локализации ИВМГ, наиболее лучшие результаты хирургического лечения наблюдаются при субкортикальном расположении ИВМГ (таблица 4). При данной локализации летальность наименьшая – 11,8 %, тяжелая инвалидизация также на низком уровне – 5,9 %. При медиальной локализации ИВМГ послеоперационная летальность относительно высокая – 36,3 %, 5 баллов по МШР – 4,5 %, 4 балла по МШР – 36,3 % и 3 балла – 18,2 %. При таламической локализации ИВМГ смертность – 21,4 %, тяжелая и грубая инвалидизация также больше, чем в других локализациях – 21,4 и 50 %, соответственно. При смешанной локализации ИВМГ летальность высокая – 38,5 %, что объясняется обширностью объема внутримозговых гематом.

По возрасту больные были разделены по классификации Всемирной организации здравоохранения (ВОЗ). В молодом возрасте (18–44 года) были прооперированы 12 больных, из которых летальный исход был у 2 (16,6 %) больных тяжелой инвалидизации, то есть 5 баллов по МШР не было, 4 балла по МШР было у 6 (50 %) больных, легкая и умеренная инвалидизация отмечалась у 2 (16,6 %) больных. В среднем возрасте (45–59 лет) оперированы 48 пациентов, из которых в 10 (20,8 %) случаях наблюдался летальный исход, в 4 (8,3 %) случаях – 5 баллов по МШР, у 18 (37,5 %) больных в исходе было 4 балла по МШР, у 10 (20,8 %) больных 3 балла по МШР, у 4 (8,3 %) больных

Таблица 4 – Исходы оперативного лечения по МШР в зависимости от локализации ИВМГ

Локализация ИВМГ	Баллы по МШР					
	2 (5,9 %)	6 (17,6 %)	6 (17,6 %)	14 (41,2 %)	2 (5,9 %)	4 (11,8 %)
Субкортикальные, n = 34	2 (5,9 %)	6 (17,6 %)	6 (17,6 %)	14 (41,2 %)	2 (5,9 %)	4 (11,8 %)
Медиальные, n = 44	2 (4,5 %)	-	8 (18,2 %)	16 (36,3 %)	2 (4,5 %)	16 (36,3 %)
Таламические, n = 28	-	-	2 (7,2 %)	14 (50 %)	6 (21,4 %)	6 (21,4 %)
Смешанные, n = 26	-	2 (7,7 %)	2 (7,7 %)	12 (46,2 %)	-	10 (38,5 %)

2 балла и у 2 (4,2 %) больных 1 балл по МШР. Из 66 оперированных больных в пожилом возрасте (60–74 года) в 18 (27,3 %) случаях результат был отрицательным, с летальным исходом. В 4 (6 %) случаях наблюдалась тяжелая инвалидизация – 5 баллов по МШР, в 34 (51,5 %) случаях исходом было 4 балла, у 6 (9,1 %) больных – 3 балла и по 2 (3 %) случая 2 и 1 балл по МШР. В старческом возрасте оперированы 6 больных, из которых 2 пациента с летальным исходом, 2 пациента – с тяжелой инвалидизацией – 5 баллов и 2 пациента выписаны с 4 баллами по МШР.

#### Выводы

1. Проведение КППЧ в первые трое суток сопровождается высоким риском летальности, чем при проведении хирургического лечения после трех суток и более.
2. В зависимости от размера ИВМГ, послеоперационная летальность выше, чем больше размеры внутримозговой гематомы.
3. Чем больше величина поперечной дислокации срединных структур головного мозга, тем выше послеоперационная летальность и инвалидизация.
4. При таламических внутримозговых гематомах проведение традиционной краниотомии приводит к высокой инвалидизации в виду особенностей расположения гематомы.
5. При возрастной категории наименее благоприятные результаты хирургического лечения наблюдались при старческом возрасте больных.
6. Таким образом, при решении хирургического лечения при ИВМГ необходимо учитывать все аспекты, такие как сроки от начала инсульта, локализация и величина

объема ИВМГ, размеры поперечной дислокации срединных структур головного мозга, тяжесть состояния перед операцией и возраст больного.

Поступила: 12.04.24; рецензирована: 26.04.24; принята: 30.04.24.

#### Литература

1. Гусев Е.И. Неврология и нейрохирургия: учебник: в 2 т. / Е.И. Гусев, А.Н. Коновалов, В.И. Скворцова. 2-е изд., испр. и доп. М.: ГЭОТАР-Медиа, 2013. Т. 1. Неврология. 624 с.
2. Стародубцева О.С. Анализ заболеваемости инсультом с использованием информационных технологий / О.С. Стародубцева, С.В. Бегичева // Фундаментальные исследования. 2012. № 8–2. С. 424–427.
3. Стаховская Л.В. Инсульт: руководство для врачей / Л.В. Стаховская, С.В. Котова. М.: Медицинское информационное агентство, 2014. 400 с.
4. Мамытов М.М. Нейрохирургические аспекты сосудистых заболеваний головного мозга: учебно-методическое пособие / М.М. Мамытов, К.Б. Ырысов, Р.А. Уматалиев; под ред. М.М. Мамытова. Бишкек: Алтын Тамга, 2013. 68 с.
5. Ariesen M.J. Risk factors for intracerebral hemorrhage in the general population: a systematic review / M.J. Ariesen, S.P. Claus, G.J. Rinkel, A. Algra // Stroke. 2003. Vol. 34. P. 2060–2065.
6. Lloyd-Jones D. Heart disease and stroke statistics – 2010 update: a report from the American Heart Association / D. Lloyd-Jones, R.J. Adams, T.M. Brown, M. Carnethon, S. Dai, G. De Simone // Circulation. 2010. Vol. 121. P. 146–215.

7. Бакаева Д.И. Эпидемиологические характеристики и этиопатогенетические варианты современного течения геморрагического инсульта / Д.И. Бакаева, Э.М. Мамытова, Х. Мусаева // Вестник Кыргызской государственной медицинской академии имени И.К. Ахунбаева. 2023. № 2. С. 48–55.
8. Самудинова Т.Т. Эпидемиология инсульта в городе Бишкеке по данным регистра (2017–2018 гг.) / Т.Т. Самудинова, Б.Б. Кулов, Д.Д. Тургумбаев, А.Б. Абирова // Здравоохранение Кыргызстана. 2021. № 3. С. 90–95.
9. Боржиев У.А. Тактика нейрохирургического лечения больных с гипертензивным геморрагическим инсультом / У.А. Боржиев, М.М. Мамытов, К.Б. Ырысов, Ж.Ж. Картанбаев // Вестник КРСУ. 2023. Т. 23. № 1. С. 33–43.
10. Мамражапова Г.Т. Алгоритм диагностики и лечения гипертензивных инсультных гематом / Г.Т. Мамражапова // Вестник КРСУ. 2019. Т. 19. № 5. С. 43–47.