

УДК 618.16-002-07
DOI: 10.36979/1694-500X-2024-24-5-89-93

ДИАГНОСТИЧЕСКИЕ МАРКЁРЫ ЛЕЙКОПЛАКИИ ВУЛЬВЫ

А.А. Котеняткина

Аннотация. Лейкоплакия вульвы, или склероатрофический лишай вульвы – самый часто встречаемый дерматоз, имеющий яркие визуальные склеротические изменения кожи вульвы, этиология которых остаётся до конца неясна. Истинная частота неизвестна, предполагается, что лейкоплакией вульвы страдают 0,1 % девочек и 3 % женщин. Данная патология является смежной для узких специалистов, так как поражает аногенитальную область. Половые органы поражаются в 5 раз чаще, чем гладкая кожа. В данном обзоре литературы обобщены данные о современной диагностике склероатрофического лишая вульвы – заболевания, по которому отсутствуют протоколы диагностики и лечения в большинстве стран мира. Однако в последние годы, в виду его распространенности, интерес к нему активно возрос, и расширяются возможности создания протоколов диагностики и лечения с учётом новых, современных технологий.

Ключевые слова: лейкоплакия вульвы; склероатрофический лишай вульвы; дерматоз вульвы; диагностика.

ВУЛЬВА ЛЕЙКОПЛАКИЯСЫНЫН ДИАГНОСТИКАЛЫК МАРКЁРЛОРУ

А.А. Котеняткина

Аннотация. Вульванын лейкоплакиясы же вульванын склероатрофиялык лихени – эң кеңири таралган дерматозу болуп саналат. Вульванын териси склеротикалык өзгөрүүлөргө ээ, анын этиологиясы такыр түшүнүксүз бойдон калууда. Чыныгы жыштыгы белгисиз, болжол менен лейкоплакия менен 0,1 % кыздар жана 3 % аялдар жабыркайт. Бул патологияда аногениталдык аймак жабыркагандыктан, көптөгөн адистерге байланыштуу. Жыныс органдары жылмакай териге караганда 5 эсе көп жабыркайт. Бул адабияттарды карап чыгууда дүйнөнүн көпчүлүк өлкөлөрүндө диагностикалык жана дарылоо протоколдору жок болгон оорусунун заманбап диагностикасы боюнча маалыматтар жалпыланган, бирок акыркы жылдарда анын таралышынан улам ага болгон кызыгуу тездик менен өстү жана жаңы заманбап технологияларды эске алуу менен диагностикалык жана дарылоо протокол түзүү мүмкүнчүлүктөрү кеңейүүдө.

Негизги сөздөр: вульва лейкоплакиясы; вульванын склероатрофиялык лихени; вульва дерматозу; диагностикалоо.

DIAGNOSTIC MARKERS OF VULVAR LEUKOPLAKIA

А.А. Kotenyatkina

Abstract. Leukoplakia of the vulva or sclerotropic lichen of the vulva is the most common dermatosis and has vivid visual sclerotic changes in the skin of the vulva, the etiology of which remains unclear. The true frequency is unknown, it is assumed that 0.1 % of girls and 3 % of women suffer from vulvar leukoplakia. This pathology is related to narrow specialists, as it affects the anogenital region. The genitals are affected 5 times more often than smooth skin. This literature review summarizes data on the modern diagnosis of a disease for which there are no diagnostic and treatment protocols in most countries of the world, however, in recent years, due to its prevalence, interest in it has actively increased and the possibilities of creating diagnostic and treatment protocols are expanding, taking into account new, modern technologies.

Keywords: leukoplakia of the vulva; sclerotropic lichen of the vulva; dermatosis of the vulva; diagnosis.

Склеротический лишай (СЛ), или склероатрофический лишай вульвы (САЛВ), лейкоплакия – хроническое воспалительное заболевание слизисто-кожных участков генитальной и экстрагенитальной областей. САЛ вульвы – изну-

рительное заболевание, вызывающее зуд, боль, дизурию и ограничение мочеиспускания, диспареунию и значительную сексуальную дисфункцию у женщин, также встречается и у мужчин (склерозирующий лишай пениса). Многие

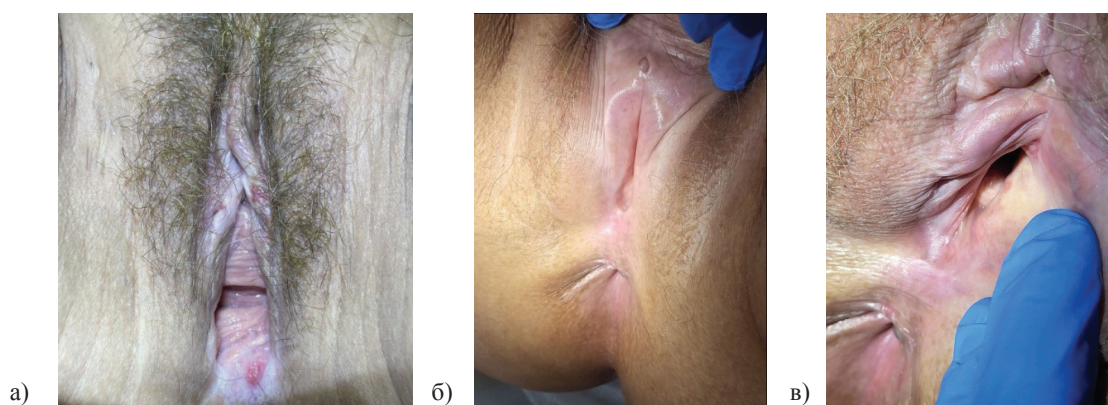


Рисунок 1 – Склероатрофический лихен вульвы – клиническая картина.

Поражение вульвы (а) и перианальной области в виде цифры “8” (б) или “замочной скважины” (в)

результаты, полученные в последние годы, все больше указывают на аутоиммунную природу заболевания у генетически предрасположенных пациентов и все меньше данных о влиянии гормональных факторов [1].

Первые опубликованные данные о зуде вульвы датированы 1847 годом [2], а подробный случай датирован 5 марта 1881 года [3], когда в Британском журнале доктор Уилтшир описывает клинический случай, где пожилая женщина обратилась за помощью с выраженным зудом вульвы, первичное подозрение пало на сахарный диабет и Уилтшир применил “Fehling’s test” – пробу мочи с образованием осадка диоксида меди, что по тем временам было диагностическим критерием, подтверждающим наличие “сахара” в моче, и тест оказался положительным. Однако не было клинических симптомов диабета – жажды, обильного мочеиспускания, голода. Доктор отметил, что у данной пациентки была глюкозурия, но не было диабета, а также при сборе анамнеза зуд появился задолго до того, как у нее начали выявлять глюкозурию, сопровождался “белыми” изменениями на коже вульвы. Уилтшир первым начал публиковать заметки по дифференции зуда вульвы, где следовало различать зуд паразитарный (аскариды, ленточные черви, вши и т. д.), невротический, диабетический, кожный (дерматозы – экзема, угревая сыпь, эктима, герпес, крапивница и т. д.), грибковый, заболевание вульвы (вульвит, слоновость, абсцесс, онкологический процесс, системная красная волчанка и т. д.), инфекционный (гонорея и другие инфекции

передаваемые половым путём), системные заболевания (подагра и др.). Заметим, что для 1881 года это достаточно прогрессивный взгляд на дифференциальную диагностику зуда вульвы.

У женщин зуд вульвы – наиболее ранний диагностический критерий, который характерен для огромного числа заболеваний в данной области. Данный маркер по сей день актуален и для САЛВ, усовершенствовались методы его оценки. Используют валидизированные опросники по оценке качества жизни, например, PISQ-12. Хотя он разрабатывался для женщин с недержанием мочи, но доказано его применение в оценке качества жизни у женщин с дерматозами вульвы [4, 5]. Как и шкала оценки зуда по ВАШ (визуальная аналоговая шкала) от 0 до 10 баллов, аналогичными инструментами являются числовая рейтинговая шкала (NRS) и вербальная рейтинговая шкала (VRS) [6].

Клиническая картина

САЛВ чаще появляется вокруг клитора в области его капюшона. Формируется резко ограниченная эритема, которая постепенно (по мере прогрессирования процесса склерозирования) вовлекает малые половые губы, большие половые губы, преддверие влагалища, промежность и перианальную область. Поражение вульвы и перианальной области визуально напоминает цифру “8” или “замочную скважину”, что характерно для подавляющего большинства пациентов (рисунок 1).

В виду яркой визуальной картины, наиболее важным аспектом в ранней диагностике является самообследование вульвы самой женщиной [7].

Необходимо больше информировать врачей и пациентов о существовании данной патологии и возможности ранней самодиагностики при обнаружении характерных изменений вульвы. В большинстве случаев диагноз можно установить на основании данных анамнеза и клинической картины.

Анамнез. Около 21 % пациентов с САЛВ имеют аутоиммунные заболевания, в первую очередь заболевания щитовидной железы (аутоиммунный тиреоидит – АИТ). Риск развития САЛВ у пациенток с АИТ примерно 4,3 %. У половины пациенток с САЛВ обнаружены аутоантитела к белку внеклеточного матрикса ЕСМ1 (extracellular matrix protein-1), отвечающий за синтез коллагена. Также характерно наличие Т-лимфоцитов, сенсibilизированных к антигену буллезного пемфигоида с молекулярной массой 180 kD (NC16A домен). Т-лимфоциты в лихеноидном инфильтрате экспрессируют ВІС/miR-155, которая участвует в регуляции иммунного ответа параллельно с секрецией цитокинов Th1-клетками [8].

В литературе имеются данные о семейных случаях САЛВ, к примеру во время опроса 1052 женщин клиники вульвы в Оксфорде (Великобритания), было установлено, что у 126 (12 %) из них отягощен семейный анамнез по САЛВ [9]. Результаты наблюдения позволяют предположить существование теории генетической предрасположенности, также доказано, что для таких женщин был выше риск развития рака вульвы (4,1 % по сравнению с 1,2 % с пациентками без отягощенного анамнеза).

Механическая травма. Невозможно не отметить, что локализация САЛВ ассоциирована с областью высокой травматизации, трения. Есть исследования, доказывающие, что частота заболевания САЛВ у женщин с естественными родами, перинео- или эпизиотомией, уростомой выше, чем у тех, у кого этого в анамнезе не было. Ряд авторов расценивает это как результат реакции тканей на внешнее повреждение, также и на воздействие мочи [10]. Считается, что для САЛВ характерен феномен Кёбнера.

Для оценки площади поражения вульвы при дерматозе предложен LS-S-индекс (lichen sclerosus-square) (Игнатовский А.В., 2019). Для вычисления индекса вульву делят

на 4 квадранта, 10 условных зон – область малых половых губ (слева, справа, вверху и внизу), область больших губ по аналогии с малыми, область клитора и перианальная область. Поражения в каждой из этих зон оцениваются в 1 балл. Оценивают активность лечения в дальнейшем по этой же схеме через выраженность эритемы, отёка, уплотнения кожи, белый цвет кожи, гиперкератоз, атрофию, пузыри, пурпур/экхимозы, эрозии, трещины. Каждый клинический признак ранжируют от 0 до 3, где 0 – признак отсутствует, 1 – выражен незначительно, 2 – выражен умеренно, 3 – выражен значительно. В результате суммируются баллы и получаем LS-A (lichen sclerosus-activity). Сумма LS-S + LS-A является индексом тяжести САЛВ [11].

Дерматоскопия. В 1950-х годах Dr. Goldman (США) продолжил популяризировать дерматоскопию, применяя приборы собственной разработки для исследования дерматозов, опухолей кожи и меланоцитарных невусов [12]. Данный метод является ключевым в постановке диагноза САЛВ и его дифференциальной диагностике с другими лихеноидными дерматозами вульвы, такими как красный плоский лишай, вульвит Зуна и очаговый нейродермит, также данный метод можно применять для оценки эффективности терапии. При дерматоскопии недавние поражения САЛВ характеризуются однородными беловатыми участками с эритематозным ореолом, наличием желтых кругов (фолликулярных псевдоапертур – комедоподобных отверстий), что соответствует гистопатологическим признакам ортогиперкератоза и фолликулярной закупорки. Доминирующий признак – гомогенные бесструктурные области ярко-белого цвета, морфологически это оценивают как склероз сосочкового слоя дермы и атрофию эпидермиса. Более старые поражения не имеют ореола, с плохо выраженными диффузными краями, что соответствует гистопатологии эпидермальной атрофии с уплощением реберных гребней, фиброзу в верхних слоях дермы с лихеноидной лимфоцитарной инфильтрацией и гомогенизацией коллагена. В очагах, по сравнению с прилегающими непораженными областями, наблюдается уменьшение или полное исчезновение сосудистых структур [13]. Немногочисленные сосуды в пределах высыпаний могут иметь

линейную, округлую или изогнутую форму разного размера. Наиболее часто – в 81,8 из 100 % случаев регистрируют линейные телеангиоэктазии разной длины и ширины тусклого, красноватого оттенка [14]. В наши дни дерматоскопия является неотъемлемым методом диагностики САЛВ.

Гистологическое исследование. Важно заметить, что рутинное гистологическое исследование при САЛВ необязательно, так как в большинстве случаев достаточно дерматоскопических, визуальных и клинических проявлений, а также в связи с зависимостью гистологического исследования от локализации забора участка и стадии процесса, некоторые авторы считают САЛВ – негистологическим диагнозом [15]. Однако при подозрении на плоскоклеточный рак вульвы, overlap-синдром (сочетание САЛВ с другими дерматозами вульвы), при появлении любых подозрительных высыпаний, не подходящих под классическую клиническую картину, рекомендуется выполнить панч-биопсию и провести гистологическое исследование.

Классические гистологические особенности склероатрофического лишая наблюдаются как в вульварных, так и в экстрагенитальных участках; склеротический лишай вульвы без сопутствующей карциномы имеет среднюю толщину эпидермиса более чем в три раза больше, чем у экстрагенитального склероатрофического лишая; утолщение эпидермиса гистологически неотличимо от простого хронического лишая, при склеротическом лишае вульвы наблюдается тенденция к более склеротическому и воспаленному состоянию дермы; склеротический лишай на расстоянии 10 мм от рака больше похож на склеротический лишай вульвы без карциномы, чем на склеротический лишай на расстоянии 1 мм от карциномы; склеротический лишай, прилегающий к карциноме, имеет тенденцию проявлять увеличенную толщину эпидермиса, базальную атипию и потерю отчетно-гиалинового слоя [16].

Фотографирование. Немаловажно, учитывая, что САЛВ – хроническое и, при отсутствии лечения, прогрессирующее и инвалидизирующее заболевание, которое в динамике требует фиксированного контроля, метод фотографирования используется в качестве простого метода

фиксации динамики. В этом случае обязательно нужно взять от пациента разрешение на фото.

Вульвоскопия. Не только кольпоскопия, но и вульвоскопия важна в дифференциации САЛВ от VIN (неоплазии вульвы). Использование кольпоскопа и VIA-тест для зоны вульвы, дифференциация с ВПЧ-ассоциированной инфекцией рекомендовано многочисленными исследованиями и Королевским обществом акушеров-гинекологов [17].

В настоящее время есть много достаточно простых способов диагностики САЛВ [18], большая часть из которых укладываются в качественные знания об этиопатогенезе заболевания, доступны дерматологам и гинекологам, что делает эти две узкие специальности наиболее вовлеченными в процесс диагностики и лечения данного заболевания. Для детальной диагностики можно использовать в кабинете гинеколога кольпоскоп не только в качестве исследования шейки матки, но и обязательно осмотреть вульву, использовать VIA-тест для дифференциации с ВПЧ-ассоциированными заболеваниями. Для осуществления метода фотографирования – каждому врачу достаточно использовать смартфон, предварительно обязательно заручившись разрешением пациента на процесс фотографирования. Для осуществления гистологического исследования понадобится, помимо навыков проведения панч-биопсии, еще и квалифицированный патоморфолог, который ознакомлен с дерматозами вульвы и способен к качественному детальному описанию увиденного на смотровом стекле после специальной подготовки гистопрепарата. Огромная доля трудностей как раз-таки ассоциирована с операторозависимыми методами – панч-биопсией и гистологическим заключением, в связи с чем гистология даёт информативный результат не более чем в 70 % случаев. Безусловно, это будет ключевым методом дифференциации в ситуациях overlap-синдромов и подозрения на плоскоклеточный рак вульвы. Однако хорошие знания о дифференциальной диагностике лихеноидных дерматозов вульвы и зудя вульвы – база, пользуясь которой и гинеколог, и дерматовенеролог, и уролог, и проктолог смогли бы качественно и вовремя диагностировать склероатрофический лишай вульвы.

Поступила: 04.04.24; рецензирована: 18.04.24;
принята: 22.04.24.

Литература

1. *Fistarol S.K., Itin P.H.* Diagnosis and treatment of lichen sclerosus: an update // *Am J Clin Dermatol.* 2013 Feb; 14 (1): 27–47. DOI: 10.1007/s40257-012-0006-4. PMID: 23329078; PMCID: PMC3691475.
2. Pruritus of the Vulva // *West J Med Surg.* 1843 Nov; 8 (5): 393–394. PMID: 38208220; PMCID: PMC10367739.
3. *Wiltshire A.* Clinical Remarks on the Diagnosis and Treatment of Pruritus Vulvae // *Br Med J.* 1881 Mar 5; 1 (1053): 327–9. DOI: 10.1136/bmj.1.1053.327. PMID: 20749802; PMCID: PMC2263436.
4. *Шкарупа Д.Д.* Русскоязычные версии опросников для оценки качества жизни больных с пролапсом тазовых органов и недержанием мочи / Д.Д. Шкарупа, Н.Д. Кубин, Н.О. Пешков [и др.] // Экспериментальная и клиническая урология. 2016. № 1. С. 94–97.
5. *Gao L., Xie B., Zhu H., Zhang D., Fu X., Li H., Zhen M., Qin B., Chen W., Mao X., Kong L., Wang J., Wu G., Sun X.* Association between pelvic floor muscle strength and sexual function based on PISQ-12-an analysis of data from a multicenter cross-sectional study on 735 nulliparae during pregnancy // *Front Med (Lausanne).* 2023 Apr 25; 10: 1093830. DOI: 10.3389/fmed.2023.1093830. PMID: 37181368; PMCID: PMC10168537.
6. *Phan N.Q., Blome C., Fritz F., Gerss J., Reich A., Ebata T., Augustin M., Szepietowski J.C., Ständer S.* Assessment of pruritus intensity: prospective study on validity and reliability of the visual analogue scale, numerical rating scale and verbal rating scale in 471 patients with chronic pruritus // *Acta Derm Venereol.* 2012 Sep; 92 (5): 502–7. DOI: 10.2340/00015555-1246. PMID: 22170091.
7. *Lawhead R.A.* Vulvar self-examination // *Am J Obstet Gynecol.* 1988 May; 158 (5): 1238. DOI: 10.1016/0002-9378(88)90260-8. PMID: 3369507.
8. *Oyama N., Hasegawa M.* Lichen Sclerosus: A Current Landscape of Autoimmune and Genetic Interplay // *Diagnostics (Basel).* 2022 Dec 6; 12 (12): 3070. DOI: 10.3390/diagnostics12123070. PMID: 36553077; PMCID: PMC9777366.
9. *Sherman V., McPherson T., Baldo M., Salim A., Gao X.H., Wojnarowska F.* The high rate of familial lichen sclerosus suggests a genetic contribution: an observational cohort study // *J Eur Acad Dermatol Venereol.* 2010 Sep; 24 (9): 1031–4. DOI: 10.1111/j.1468-3083.2010.03572.x. Epub 2010 Feb 25. PMID: 20202060.
10. *Al-Niaimi F., Lyon C.* Peristomal lichen sclerosus: the role of occlusion and urine exposure? // *Br J Dermatol.* 2013 Mar; 168 (3): 643–6. DOI: 10.1111/bjd.12014. PMID: 22913573.
11. Неинфекционные дерматозы вульвы: иллюстрированное руководство для врачей / под ред. проф. И.О. Смирновой. СПб.: ГЭОТАР-Медиа, 2021. 238 с.
12. *Goldman L.* Some investigative studies of pigmented nevi with cutaneous microscopy // *J Invest Dermatol.* 1951; 16: 407–427.
13. *Nóbrega M.M., Cabral F., Corrêa M.C., Barcaui C.B., Bressan A.L., Gripp A.C.* Lichen sclerosus associated with localized scleroderma: dermoscopy contribution // *An Bras Dermatol.* 2016 Jul-Aug; 91 (4):534–6. DOI: 10.1590/abd1806-4841.20164813. PMID: 27579757; PMCID: PMC4999120.
14. *Corazza M., Schettini N., Zedde P., Borghi A.* Vulvar Lichen Sclerosus from Pathophysiology to Therapeutic Approaches: Evidence and Prospects // *Biomedicine.* 2021 Aug 3; 9 (8): 950. DOI: 10.3390/biomedicine9080950.
15. *Yordanov A., Tanchev L., Kostov S., Slavchev S., Strashilov S., Vasileva P.* Vulvar leukoplakia: therapeutic options // *Prz Menopauzalny.* 2020 Sep; 19 (3): 135–139. DOI: 10.5114/pm.2020.99570. Epub 2020 Oct 2. PMID: 33100949; PMCID: PMC7573333.
16. *Scurry J., Whitehead J., Healey M.* Histology of lichen sclerosus varies according to site and proximity to carcinoma // *Am J Dermatopathol.* 2001 Oct; 23 (5): 413–8. DOI: 10.1097/00000372-200110000-00005. PMID: 11801773.
17. *Eva L.J.* Screening and follow up of vulval skin disorders // *Best Pract Res Clin Obstet Gynaecol.* 2012 Apr; 26 (2): 175–88. DOI: 10.1016/j.bpobgyn.2011.11.005. Epub 2011 Dec 20. PMID: 22189088.
18. *Stephanie J. Arnold, FACD, MBBS (Hons), BSc (Hons), Inge M. Kreuser-Genis, MBChB, MRCP (Derm).* Vulvar lichen sclerosus: Clinical manifestations and diagnosis // In: *UpToDate, Connor RF (Ed), Wolters Kluwer.* (Accessed on March, 2024).