

УДК 618.19-006.6:615.849.114

ПРЕДВАРИТЕЛЬНЫЕ РЕЗУЛЬТАТЫ ИНТРАОПЕРАЦИОННОЙ ЛУЧЕВОЙ ТЕРАПИИ РАННЕГО РАКА МОЛОЧНОЙ ЖЕЛЕЗЫ

Е.М. Куланбаев

Приведены предварительные результаты лечения пациенток с ранними формами рака молочной железы с использованием интраоперационной лучевой терапии. Показана безопасность, эффективность и точность метода облучения.

Ключевые слова: рак молочной железы; интраоперационная лучевая терапия; исходы лечения.

PRELIMINARY RESULTS OF INTRAOPERATIVE RADIOTHERAPY IN EARLY BREAST CANCER

E.M. Kulanbaev

The article presents preliminary results of treatment of patients with early forms of breast cancer using intraoperative radiotherapy. The safety, effectiveness and accuracy of the irradiation method are shown.

Keywords: breast cancer; intraoperative radiation therapy; treatment outcomes.

Введение. Актуальность рака молочной железы (РМЖ) несомненна из-за высокой заболеваемости и смертности [1]. В связи с расширяющимися рамками использования нового метода лечения РМЖ – интраоперационной лучевой терапией (ИОЛТ) – выявляются различные показания к проведению ИОЛТ в клинических ситуациях, при которых лучевая терапия назначалась ранее только по стандартной методике или вообще не применялась, в том числе при неопухолевых заболеваниях.

В зарубежной литературе обсуждаются вопросы о более широком применении нового метода лучевой терапии, но остается невыясненным вопрос, в каком качестве необходимо применять ИОЛТ – как boost (дополнение) или как однократный метод облучения [2, 3]. В результате проведения многочисленных исследований по применению ИОЛТ как за рубежом, так и в России доказано, что применение смешанной лучевой терапии – ИОЛТ однократной дозой 10–15 Гр на ложе удаленной опухоли и ДГТ на всю область оставшейся молочной железы позволяет снизить частоту местных рецидивов, которые являются независимыми предсказателями отдаленных метастазов. Идея однократного облучения большой дозой лучевой терапии 17–21 Гр, предложенная миланской группой врачей, особенно привлекательна

для больных с низким риском развития рецидива. Однако у большинства исследователей остаются большие сомнения в целесообразности проведения указанной однократной дозы 21 Гр, равной в пересчете полному курсу фотонной терапии в дозе 60 Гр [4]. Существуют опасения, что вследствие применения указанной дозы возможно значительное увеличение у больных РМЖ числа поздних лучевых повреждений. Критика исследователей по применению указанной величины дозы относится к тому, что доза 21 Гр после проведения ОСО отдельным категориям больных РМЖ находится за пределами тестируемых диапазонов дозы для равных опухолевых эффектов в условиях применения линейной квадратичной модели [5]. Как отмечают авторы, любой метод частичного облучения, включающий ИОЛТ с использованием высокой одноразовой дозы, имеет риск несоответствия частей релевантного объема мишени либо в периферийной части ложа опухоли, или за пределами квадранта. При стандартном методе ДГТ с двух тангенциальных полей вся область оставшейся молочной железы обычно подвергается равномерному облучению в дозе 50 Гр [6]. Установлено, что в молочной железе после проведения лечения в течение первых лет наблюдения большинство рецидивов в молочной железе возникает в том месте, где была удалена первичная опухоль [7, 8].

Цель исследования – совершенствование методов комплексной и комбинированной терапии рака молочной железы.

Материал и методы исследования. Критериями включения в исследование явились: 1) возраст > 48 лет; 2) размер опухоли (Т) < 2,5 см, отсутствие мультицентричного роста; 3) статус лимфатических узлов (N) – отрицательный или N0; 4) положительный рецепторный статус опухоли.

Исследование проведено в г. Алматы, в Алма-тинском онкологическом центре с 2015 по 2016 гг. Интраоперационная лучевая терапия проведена на аппарате ELLIOT-LIAC (рисунок 1).

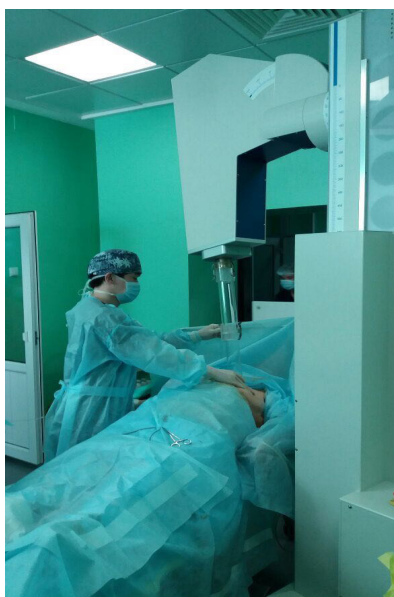


Рисунок 1 – Аппарат для интраоперационной лучевой терапии рака молочной железы

Группа наблюдения составила 44 пациентки с I–IIa стадией. Методика лечения заключалась в разовом подведении дозы суммарно 12 или 21 Гр в течение 2-х минут. В зависимости от биологических типов опухоли пациентки были разделены на следующие группы: люминальный А тип (n = 16), люминальный тип В (n = 18), тройной негативный рак молочной железы (n = 6) и HER2/Neu-положительный тип (n = 4).

Результаты исследования. Как видно из рисунка 2, пациентки с ранними формами РМЖ получили различные дозы интраоперационной лучевой терапии. При люминальном типе В, тройном негативном раке и HER2/Neu-положительном РМЖ пациентки получили дозу облучения в 12 Гр. При люминальном А типе РМЖ пациентки получили дозу в 21 Гр.

Для проведения лучевой терапии непосредственно в операционной подвели специальные

аппликаторы на место удаленного участка молочной железы (рисунок 3). Обычно резекция органа представлялась в виде квадрантэктомии или люмп-эктомии.

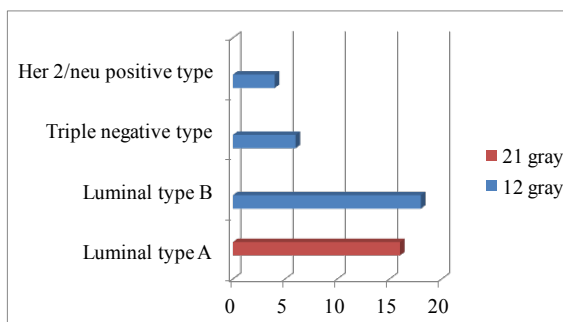


Рисунок 2 – Дозы облучения в зависимости от биологических типов рака молочной железы

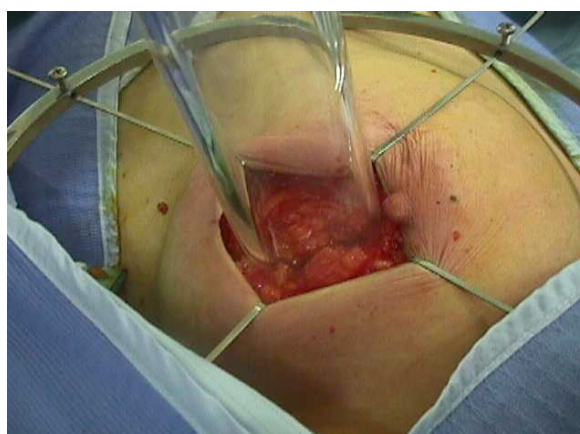

Рисунок 3 – Наложение аппликатора для проведения интраоперационной лучевой терапии

При проведении интраоперационной лучевой терапии наблюдались осложнения, частота которых была низкой.

Часто описываемые в литературе осложнения в виде фиброза тяжелой степени в нашем исследовании не наблюдались. Фиброз легкой степени выраженности был отмечен в 2-х случаях, или в 4,5 %. Некроз жировой ткани (липонекроз) в нашем наблюдении не встречался. В одном случае наблюдалась послеоперационная гематома (2,0 %). Также в одном случае было отмечено рубцевание кожи (2,0 %).

Итого было выявлено 4 случая из 44 осложнений разного характера, что составило 9,0 %.

Клинически в течение всего периода наблюдения среднее время наблюдения составило 11,6 ± 2,3 мес. Рецидива опухоли и прогрессирования заболевания или продолженного роста опухоли не было. Хорошие косметические результаты были

отмечены в 35 случаях, удовлетворительные – в 7 и неудовлетворительные – в 2 случаях.

Выводы

1. Интраоперационное облучение удаленного участка молочной железы при злокачественных опухолях, особенно при ранних стадиях (I–II) является эффективным методом лечения.

2. Данный метод является адекватным, безопасным, косметически удовлетворительным и с хорошими ближайшими результатами в отношении рецидива или прогрессирования болезни.

3. Учитывая, что время наблюдения за пациентами было небольшим, необходимо дальнейшее совершенствование методики интраоперационной лучевой терапии у пациенток с ранними формами рака молочной железы.

Литература

1. *Макиева К.Б.* Показатели заболеваемости злокачественными новообразованиями молочной железы / К.Б. Макиева // Вестник КPCY. 2014. № 10. С. 146–148.
2. *Williams N.R., Pigott K.H., Keshtgar M.R.* Intraoperative radiotherapy in the treatment of breast cancer: a review of the evidence // *Int J Breast Cancer*. 2011. V. 11. P. 3751.
3. *Sato S., Imai T.* Intraoperative radiotherapy for early breast cancer // *Nihon Rinsho*. 2012. V. 70. Suppl 7. P. 538–42.
4. *Guenzi M., Fozza A., Blandino G. et al.* Focus on the actual clinical target volume irradiated with intraoperative radiotherapy for breast cancer // *Anticancer Res*. 2012. V. 32 (11). P. 4945–50.
5. *Calvo F.A., Sallabanda M., Sole C.V. et al.* Intraoperative radiation therapy opportunities for clinical practice normalization: Data recording and innovative development // *Rep Pract Oncol Radiother*. 2013. V. 13. № 19 (4). P. 246–52.
6. *Ziouèche-Mottet A., Houvenaeghel G., Classe J.M. et al.* Eligibility criteria for intraoperative radiotherapy for breast cancer: study employing 12,025 patients treated in two cohorts // *BMC Cancer*. 2014. V. 24. № 14. P. 868.
7. *Wang X., Liu J., Wang W., Feng Q., Wang X.* Clinical analysis of intraoperative radiotherapy during breast-conserving surgery of early breast cancer in the Chinese Han population // *Oncotarget*. 2015. V. 15. № 6 (40). P. 43120–6.
8. *Esposito E., Douek M.* Experience with intraoperative radiotherapy for breast cancer: the Geneva University Hospital's experience // *Chin J Cancer Res*. 2016. V. 28 (4). P. 463–6.