

УДК 617:616.092

## РЕЗУЛЬТАТЫ ОПЕРАТИВНОГО ЛЕЧЕНИЯ КОКСАРТРОЗОВ У ЛИЦ ПОЖИЛОГО ВОЗРАСТА

*Н.В. Загородний, Б.А. Какеев, А.С. Канаев, Н.П. Акимов, Т.М. Алиев,  
М.А. Абдулхабилов, А.О. Момбеков, Е.Г. Филипченко*

Приведены клинические данные, показывающие, что тотальное эндопротезирование может с успехом применяться при лечении дегенеративно-дистрофических заболеваний тазобедренного сустава у лиц пожилого возраста.

*Ключевые слова:* тазобедренный сустав; эндопротезирование; пожилой возраст; коксартроз.

## RESULTS OF SURGICAL TREATMENT OF COXARTHROSIS OF OLD PATIENTS

*N.V. Zagorodny, B.A. Kakeyev, A.S. Kanaev, N.P. Akimov, T.M. Aliyev,  
M.A. Abdulhabirov, A.O. Mombekov, E.G. Filipchenko*

It is provided the clinical data show that total hip arthroplasty can be successfully used in the treatment of degenerative diseases of the hip of old patients.

*Keywords :* hip; arthroplasty; old patients; coxarthrosis.

**Актуальность.** Старение населения развитых стран является общей тенденцией демографических процессов [1, 2]. Соответственно демографическим тенденциям растет и число пациентов с патологией тазобедренного сустава [3].

Одной из важных и сложных проблем современной ортопедии является совершенствование методов оперативного лечения дегенеративно-дистрофических заболеваний тазобедренного сустава у лиц пожилого возраста. Это обусловлено увеличением средней продолжительности жизни, ростом числа пожилых людей и увеличением количества пациентов с тяжелыми заболеваниями опорно-двигательного аппарата [4, 5].

Наиболее эффективным хирургическим методом лечения патологии сустава при дегенеративно-дистрофических заболеваниях является тотальное эндопротезирование, позволяющее восстановить функцию пораженного сустава, что сопровождается улучшением качества жизни пациентов [6, 7].

При определении показаний к хирургическому лечению требуется выявление и учет значительно большего количества факторов соматического статуса, более тщательной предоперационной подготовки пациента для получения первичной биологической стабильности компонентов эндопротеза.

Оперативное лечение дегенеративно-дистрофических заболеваний тазобедренного сустава

у пациентов пожилого возраста направлено на восстановление опорной функции нижней конечности, восстановление стереотипа ходьбы, ликвидацию болевого синдрома и улучшение возможности самообслуживания. При этом создаются условия для быстрой активизации пациентов, ранней нагрузки на оперированную конечность, практически полного восстановления объема движений в суставе [8].

**Материалы и методы исследования.** На базе ортопедического отделения Научно-клинического центра геронтологии, отделения ортопедии ГКБ № 31 и отделения травматологии ГКБ № 12 г. Москвы за период с 2001 по 2014 г. были прооперированы 179 пациентов с патологией тазобедренного сустава. Распределение по возрасту и полу показано в таблице 1.

Таблица 1 – Распределение больных по возрасту и полу

Возраст больных, лет	Всего больных	В том числе	
		мужчин	женщин
60–64	4 (2,2 %)	1 (< 0,1 %)	3 (< 0,1 %)
65–74	136 (76 %)	41 (22,9 %)	95 (53 %)
75–84	36 (20 %)	8 (< 0,1 %)	28 (15,6 %)
85 и более	3 (< 0,1 %)	1 (< 0,1 %)	2 (< 0,1 %)
<b>Итого</b>	<b>179 (100 %)</b>	<b>51 (20,6 %)</b>	<b>128 (79,4 %)</b>

Причиной оперативного вмешательства у 88 (49 ± 2,3 %) пациентов явился первичный коксартроз, у 34 (19 ± 1,9 %) – посттравматический коксартроз, у 39 (22 ± 2 %) – асептический некроз головки бедренной кости, у 4 (2,8 ± 0,1 %) – ложный сустав шейки бедренной кости и у 13 (7,2 ± 0,6 %) – ревматоидный артрит.

В данной группе пациентов было выполнено 123 эндопротезирования с применением цементной техники, что было обусловлено наличием остеопороза, 69 операций без применения костного цемента и 17 операций с применением гибридной техники. У 15 пациентов было выполнено двустороннее эндопротезирование тазобедренного сустава.

Большинство оперированных нами больных имели различные сопутствующие заболевания в стадии компенсации или субкомпенсации, что учитывалось при проведении предоперационной подготовки, во время операции и в послеоперационном периоде. Абсолютное большинство пациентов (91 %) имели от одного до нескольких интеркуррентных заболеваний, что подчеркивает тяжесть заболеваний пациентов пожилого возраста с коксартрозом (таблица 2). Ишемическая болезнь сердца I ст. и гипертоническая болезнь I ст. сочетались у 85 (52,4 ± 4,8 %) пациентов. У 13 (8 ± 0,2 %) больных ишемическая болезнь сердца I ст. сочеталась с сахарным диабетом инсулинонезависимой формы (II тип). Ишемическая болезнь сердца I ст. сочеталась с хроническим бронхитом у 34 (20,1 ± 1,7 %) больных. У 30 (19,5 ± 1,6 %) пациентов гипертоническая болезнь II ст. сочеталась с различными видами нефропатий (в основном, хронический пиелонефрит в стадии ремиссии).

Таблица 2 – Характеристика сопутствующих заболеваний оперированных больных

Заболевания	Пациенты, п	%
ИБС I ст.* + ГБ I ст.**	85	52,4
ИБС I ст. + СД II***	13	8,0
ИБС I ст. + ХБ****	34	20,1
ГБ II ст. + Нефропатия	30	19,5
<b>Всего больных</b>	<b>162</b>	<b>100</b>

Примечание. \* – ИБС – ишемическая болезнь сердца; \*\* – ГБ – гипертоническая болезнь; \*\*\* – СД – сахарный диабет, \*\*\*\* – ХБ – хронический бронхит.

У всех пациентов имелся остеопороз различной степени выраженности. Исследования состояния костной ткани проводились на остеоденситометре CHALLENGER (DMS, Франция). Диагностику остеопороза проводили по Т-критерию в величинах стандартного отклонения (SD) от пика костной массы: за норму, по рекомендациям ВОЗ, принимали отклонение Т-критерия не более чем на 1 SD, значения Т-критерия от -1 до -2,5 SD оцени-

вали как остеопению, значения Т-критерия более -2,5 SD – как остеопороз. В результате исследования была выявлена у 123 (68,7 ± 3,7 %), остеопороз – у 56 пациентов (31,3 ± 1,9 %).

Ко всем пациентам пожилого возраста с коксартрозом подход был комплексным и с участием врача-анестезиолога, ответственного за анестезиологическое и реанимационное сопровождение операции. При выявлении декомпенсации сопутствующего заболевания на предварительном осмотре пациент направлялся на консультацию профильного специалиста для коррекции терапии и заключения о возможности проведения операции. При отрицательной рекомендации о проведении оперативного лечения пациента направляли в профильное отделение для компенсации сопутствующего заболевания.

Другой группой риска были пациенты с септическими воспалительными заболеваниями в анамнезе и локализаций воспалительного процесса в области предполагаемой операции. Несмотря на длительное отсутствие признаков активного воспаления в области тазобедренного сустава, такие пациенты имеют высокую степень риска септических послеоперационных осложнений, потому оперировать таких пациентов лучше в условиях многопрофильного стационара с наличием отделения гнойной хирургии.

С целью профилактики тромбоэмболических осложнений применяли низкомолекулярные гепарины (клексан, фраксипарин) в течение 30 суток с первых 6 часов после операции. В дополнение к этому обе конечности перебинтовывались эластическим бинтом или надевались компрессионные чулки. Также в целях профилактики гипостатических осложнений применяли раннюю активизацию пациентов с участием инструктора ЛФК на 1–2 сутки после операции. Кроме того, в дополнение к физическим упражнениям использовали аппараты СРМ-терапии уже на 1-е сутки после оперативного лечения, что становилось возможным при применении продленной эпидуральной анестезии. Несмотря на проводимые мероприятия, было диагностировано 12 случаев тромбоза вен нижних конечностей, подтвержденных при ультразвуковом исследовании. Возникшие осложнения не потребовали оперативного вмешательства, велись консервативно, с учетом рекомендаций ангиохирурга и были купированы.

Также было зафиксировано 27 случаев острой постгеморрагической анемии, потребовавших переливания одногруппной эритроцитарной массы.

Два случая поверхностного нагноения послеоперационной раны сопровождалось образованием лигатурных свищей. После удаления лигатур проводились ежедневные перевязки с антисептиками, использовались антибиотики широкого спектра, в результате чего свищевое отверстие закрылось,

признаков воспаления не наблюдалось. Случаев глубокой перипротезной инфекции за время наблюдения выявлено не было.

**Результаты исследования и обсуждение.** Нами были изучены ближайшие и отдаленные результаты эндопротезирования у 179 пациентов пожилого возраста с коксартрозами в сроки наблюдения от 6 до 108 месяцев. Послеоперационные осмотры пациентов проводились через 3, 6, 12 месяцев после операции и далее ежегодно в течение 3-х лет.

Оценка интенсивности болевого синдрома до и после операции в разных отделах бедра, в целом, демонстрирует существенное снижение уровня болевых ощущений во всех отделах уже на первом контрольном осмотре во всех группах наблюдения. Минимум болевого синдрома отмечен к 12 месяцам с момента операции и в дальнейшем он существенно не менялся.

В послеоперационном периоде боль в суставе отсутствовала у 105 больных (58,6 %), слабой она была у 62 больных (34,6 %), умеренная эпизодическая – у 7 больных (3,9 %). У остальных 5 (2,9 %) больных боль была умеренной или сильной. Таким образом, положительный эффект эндопротезирования по наличию болевого синдрома нами был достигнут у 174 (97,2 %) больных.

Анализ исследования функционального состояния пациентов по шкале W.H. Harris в динамике до и после операции выявил прогрессивное улучшение функции, причем наибольший темп улучшения отмечен в течение первых 6 месяцев, в последующие месяцы повышение показателей происходит постепенно, а начиная со второго года, они существенно не изменяются, оставаясь на стабильно высоком уровне (рисунок 1).

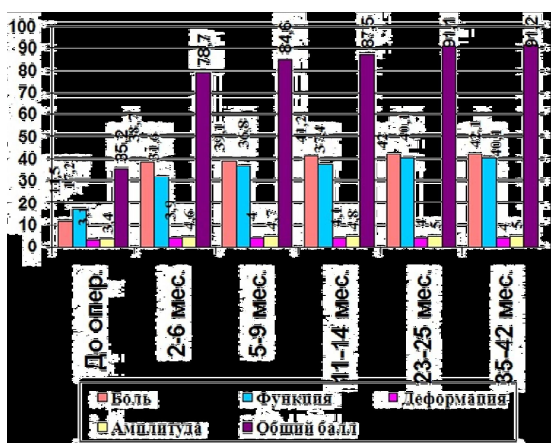


Рисунок 1 – Динамика функциональных показателей по шкале Harris Hip Score после операции (n = 179)

Таким образом, по мере увеличения срока после операции отмечено устойчивое улучшение функционального состояния.

При рентгенографии не были зафиксированы миграция компонентов эндопротеза (в том числе оседание ножки), линии просветления со склерозированной костью вокруг ножки эндопротеза и зоны остеолита вокруг ацетабулярного или бедренного компонентов. Также не отмечено явлений асептической нестабильности как бедренного, так и ацетабулярного компонентов. Выживаемость эндопротеза составила 100 % в сроки наблюдения 3 года.

Не были выявлены случаи перипротезных переломов, вывихов головки эндопротеза, его нестабильности. Опережение снижения показателя боли по сравнению с функцией можно объяснить тем, что все оперированные пациенты имели значительную длительность заболевания и существенные морфологические изменения пораженного сустава и параартикулярных тканей, в частности атрофические изменения мышц, что требовало квалифицированного реабилитационного лечения. Отмеченная нормализация костной плотности при имевшихся до операции признаках остеопороза позволяет сделать вывод о нормализации нагрузки на кость после произведенной операции. Признаки изменений костной ткани в перипротезной зоне являются нормальной реакцией кости на имплантат, связанной с перераспределением нагрузок на кость.

**Клинический пример 1.** Пациентка 3., 71 год. Диагноз: Первичный двусторонний коксартроз 3 степени. Длительность заболевания – около 8 лет. Пенсионерка, не работает. Рентгенологическая картина соответствует типичному варианту первичного коксартроза (рисунок 2).

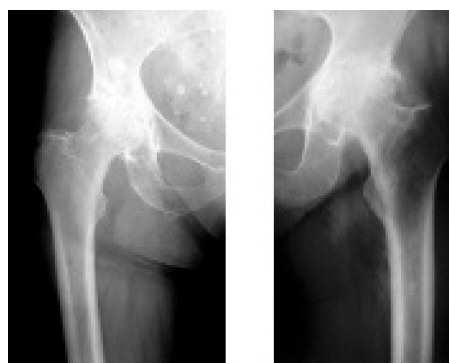

Рисунок 2 – Рентгенограммы пациента 3. до операции

Выполнено тотальное эндопротезирование правого тазобедренного сустава (рисунок 3).

Через три месяца с момента операции произведено тотальное эндопротезирование левого тазобедренного сустава эндопротезом бесцементной фиксации (рисунок 4).

При рентгенографии патологические изменения перипротезной зоны не отмечены (рисунок 5).

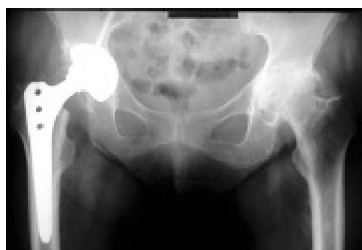

Рисунок 3 – Рентгенограмма пациента 3. после тотального эндопротезирования правого тазобедренного сустава

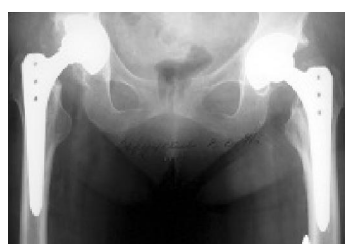
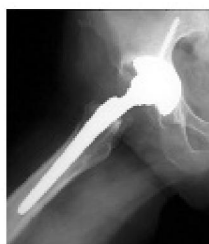
Рисунок 4 – Рентгенограмма пациента 3. после тотального эндопротезирования левого тазобедренного сустава

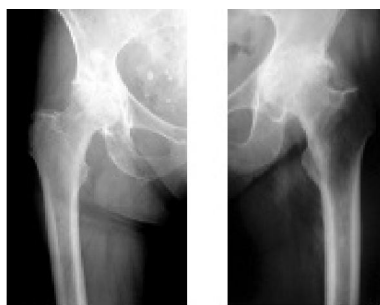
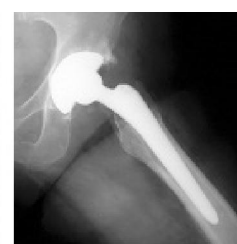
Рисунок 5 – Рентгенограмма пациента 3. через 35 мес. после тотального эндопротезирования правого тазобедренного сустава

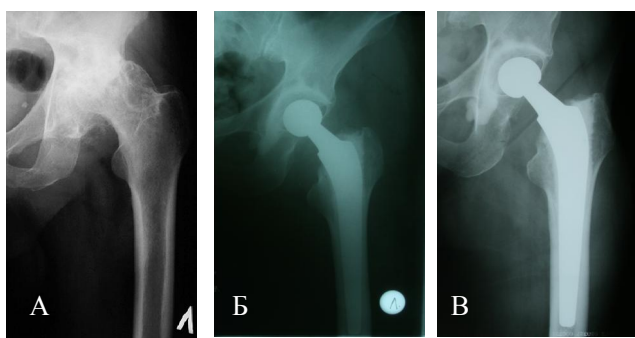


Рисунок 6 – Рентгенологическая картина до оперативного вмешательства (А), на 1-е сутки после операции (Б), спустя 30 месяцев на контрольном осмотре (В)

Клинический пример 2. Пациентка И., 74 года. Диагноз: Первичный левосторонний коксартроз 4 степени. Длительность заболевания – около 10 лет. Пенсионерка, не работает. Выраженный болевой синдром, ограничение функции сустава. Выполнено тотальное эндопротезирование левого тазобедренного сустава с применением цементной техники (рисунок 6).

Таким образом, приведенные клинические исследования на основании лечения пациентов пожилого возраста показывают, что методом выбора при лечении коксартрозов у лиц пожилого возраста является тотальное эндопротезирование. Тщательная оценка соматического статуса до операции, коррекция сопутствующей патологии, предоперационное планирование операции, прецизионная техника ее выполнения, а также ранняя активизация пациента сводят к минимуму риски хирургического лечения. При этом эффективность данного метода лечения в сроки от 6 мес. до 3 лет стремится к 100 %.

#### Литература

1. Карюхин Э.В. Старение населения – демографические показатели / Э.В. Карюхин // Клиническая геронтология. 2000. № 1–2. С. 56–61.
2. Laurenza F. Planning the future: problems and solutions about the treatment of the injuries in

elderly patients / F. Laurenza // Giornale Ital. Ortop. Traumatol. 2000. Т. 26, Suppl. I. P. 455–462.

3. Оноприенко Г.А. Ретроспективный анализ частоты и стоимости лечения переломов проксимального отдела бедра и дистального отдела предплечья в Московской области (1998–2002 гг.) / Г.А. Оноприенко // Вестник травматологии и ортопедии им. Н.Н. Приорова. 2006. № 2. С. 10–16.
4. Брискин Б.С. Полиморбидность пожилых и хирургические проблемы / Б.С. Брискин // Клиническая геронтология. 2007. № 5. С. 3–7.
5. Надев А.В. Рациональное эндопротезирование тазобедренного сустава / А.В. Надев и др. М., 2004. 240 с.
6. Загородний Н.В. Эндопротезирование тазобедренного сустава. Основы и практика: руководство / Н.В. Загородний. М., 2011. 704 с.
7. Boutron I. Social and personal consequences of disability in adults with hip and knee arthroplasty. A French national community based survey / I. Boutron, S. Poiraudau, P. Ravaud et al. // J. Rheumatol. 2004. № 31 (4). P. 759–766.
8. Буачидзе О.Ш. Хирургия тазобедренного сустава / О.Ш. Буачидзе, Г.А. Оноприенко, В.П. Волошин и др. М., 2002. С. 58–70.