

УДК 616.126.52-007.2-089 (575.2) (04)

АНАЛИЗ РЕЗУЛЬТАТОВ ХИРУРГИЧЕСКОГО ЛЕЧЕНИЯ ПОРОКА АОРТАЛЬНОГО КЛАПАНА С УЗКИМ ФИБРОЗНЫМ КОЛЬЦОМ

И.И. Скопин, В.А. Мироненко, К.С. Урманбетов, А.А. Макушин

Рассматривается зависимость хирургического лечения пациентов с узким фиброзным кольцом от правильно выбранной тактики хирургического лечения порока аортального клапана.

Ключевые слова: аортальный клапан; узкое фиброзное кольцо; хирургическое лечение.

До настоящего времени остается актуальным вопрос выбора между применением малых протезов и операциями реконструкции корня аорты у пациентов с узким фиброзным кольцом аортального клапана [1]. Протезирование аортального клапана у пациентов с узким фиброзным кольцом аорты создает значительные технические трудности и в ряде случаев становится необходимой процедура расширения фиброзного кольца.

Предложено несколько методов реконструкции фиброзного кольца аортального клапана, суть которых заключается в расширении периметра фиброзного кольца с применением заплат [2–6].

Очевидно, что размер имплантированного протеза должен соответствовать не только диаметру фиброзного кольца, но и площади тела пациента. Вряд ли можно ожидать значительного клинического и гемодинамического улучшения после имплантации протеза с маленькой площадью эффективного отверстия крупному пациенту с большой поверхностью тела, когда в условиях высокого минутного объема сердца развивается высокий транспротезный градиент.

Цель данного исследования – сравнительная оценка результатов двух методик хирургического лечения пороков аортального клапана у больных с узким фиброзным кольцом.

Материал и методы исследования. С января 2002 по декабрь 2010 г. НЦ ССХ им. А.Н. Бакулева РАМН было выполнено 69 операций протезирования аортального клапана с узким фиброзным кольцом. Протезирование аортального клапана малыми протезами выполнено 60 (87 %) пациентам, а 9 (13 %) больным выполнены операции реконструкции корня аорты по различным

методикам: по Manouguian, Seybold-Epting – 7, по Nicks – 2 (таблица 1).

Таблица 1 – Клиническая характеристика оперированных больных

Виды операций	Реконструкция корня аорты	Протезирование аортального клапана
Пациенты	9	60
мужчин	1	14
женщин	8	46
Средний возраст, лет	33,5 ± 3,5 (от 26 до 68 лет)	–
ФК по NYHA	–	39,77 ± 3,6 (от 12 до 72 лет)
III	4	29
IV	5	31
Средняя площадь поверхности тела, м ²	1,67±0,27	1,65±0,34
Кальциноз клапана	3	29
Степень операционного риска по EuroSCORE	3,15	4,05

Пациенты были разделены на две группы. В первую группу вошли больные с реконструкцией корня аорты, вторую группу составили больные, которым имплантированы протезы аортального клапана диаметром 21 мм и менее.

С помощью доплер-ЭхоКГ у исследуемой группы больных были вычислены максимальный (пиковый) и средний градиенты давления между левым желудочком и аортой, которые

в среднем составили $91 \pm 10,4$ мм рт. ст. (максимально до 160 мм рт. ст.) и $43,78 \pm 6,7$ мм рт. ст. соответственно.

В первой группе находились 9 больных. Возраст больных колебался от 26 до 68 лет, средний возраст которых составил $33,5 \pm 3,5$ года, преобладали женщины 8 (88 %). В III функциональном классе (ФК) находилось 4 (44,5 %), в IV ФК – 5 (55,5 %) больных, что говорит о тяжелых нарушениях внутрисердечной гемодинамики. Кальциноз отмечался у 3 (33,3 %) больных. Степень операционного риска по EuroSCORE составила 3,15 %. Среднее значение площади поверхности тела составило $1,67 \pm 0,27$ м² (минимальная – 1,34 м², максимальная – 1,92 м²). Диаметр фиброзного кольца аортального клапана в этой группе составил $17,73 \pm 2,37$ мм (от 15 до 20 мм). Для протезирования аортального клапана были использованы следующие протезы: МИКС – у 4 пациентов (21 мм – 1 больной и 23 мм – 3), St. Jude – у 3 (21 мм – 1 больной, 23 мм – 2), криосохраненный аллографт – у 2 больных. Средний размер имплантированных протезов – 21,4. В качестве заплаты для расширения фиброзного кольца аортального клапана мы использовали ксеноперикард – 5 случаев, в двух – синтетический материал (Басэкс, Gore-Tex), передняя митральная створка аллографта – у двух пациентов. У 6 (66,6 %) больных имелась сопутствующая кардиальная патология. Двум пациентам этой группы произведено протезирование митрального клапана, пластика митрального клапана два случая, шунтирование коронарных артерий в одном случае, иссечение подклапанной мембраны – один случай. Среднее время ИК составило $216 \pm 12,4$ минуты, а среднее время пережатия аорты – $147 \pm 7,9$ минуты.

Во второй группе находилось 60 пациентов, средний возраст которых составлял $39,77 \pm 3,6$ года (от 12 до 72 лет). В этой группе было 46 (76,7 %) женщин: 29 (48,3 %) больных находились в III ФК, 31 (51,7 %) больных в IV ФК. Кальциноз отмечался у 29 (48,3 %) больных ФК. Степень операционного риска по EuroSCORE составила 4,05 %. Среднее значение площади поверхности тела составило $1,65 \pm 0,34$ м² (от 1,52 до 2,1 м²). Для протезирования аортального клапана были использованы следующие протезы: ЭМИКС – 6 (19 мм – 1 и 21 мм – 5) пациентам, ЛИКС – 1 (21 мм) больному, МИКС – 20 пациентам (19 мм – 6 больным и 21 мм – 14), Мединж – 5 (19 мм – 4 больным и 21 мм – 1), Carbomedics – 6 (19 мм – 1 больному и 21 мм – 5), St. Jude – 12 (19 мм – 1 больному и 21 мм – 7). Все операции

выполнены с использованием искусственного кровообращения. Среднее время ИК составило $190 \pm 12,4$ минуты, а среднее время пережатия аорты – $98 \pm 7,9$ мин. У 24 (37,5 %) больных была сопутствующая кардиальная патология. Виды сочетанных вмешательств показаны в таблице 2.

Таблица 2 – Сопутствующие операции

Вид операции	Реконструкция корня аорты	Протезирование аортального клапана
Протезирование митрального клапана	11	2
Окутывание ВА	4	–
Пластика МК	2	2
Иссечение подклапанной мембраны	1	1
Шунтирование КА	2	1
Ушивание ООО	2	–
Тромбэктомия из ЛП и перевязка ушка ЛП	2	–
Всего	24	6

Результаты и их обсуждение. Нелетальные осложнения в первой группе были у 3 (33,3 %) больных (постгипоксическая энцефалопатия – 1, бронхолегочные осложнения – 1, нарушения ритма – 1); а во второй группе они отмечались у 11 (18,3 %) больных (постгипоксическая энцефалопатия – 2; бронхолегочные осложнения – 6, нарушения ритма – 3). Летальности в первой группе не наблюдалось. Причиной одного летального исхода (1,7 %) во второй группе была острая сердечная недостаточность.

В первой группе после реконструкции корня аорты удалось увеличить диаметр фиброзного кольца в среднем на 4 мм, что позволило имплантировать протез, соответствующий площади поверхности тела пациента.

Получено достоверное снижение пикового (ПГ) с $91,0 \pm 29,58$ до $26,43 \pm 8,66$ мм рт. ст. и среднего (СГ) с $43,78 \pm 17,61$ до $15,54 \pm 5,68$ мм рт. ст. градиентов на аортальном протезе с нормализацией объемных и размерных показателей левого желудочка (рисунок 1).

Пиковый и средний градиенты второй группы больных составили $31,33 \pm 2,94$ и $18,17 \pm 3,82$ мм рт. ст. соответственно (рисунок 1). Это объясняется тем, что площадь поверхности тела у большинства пациентов данной группы не превышала 1,7 м².

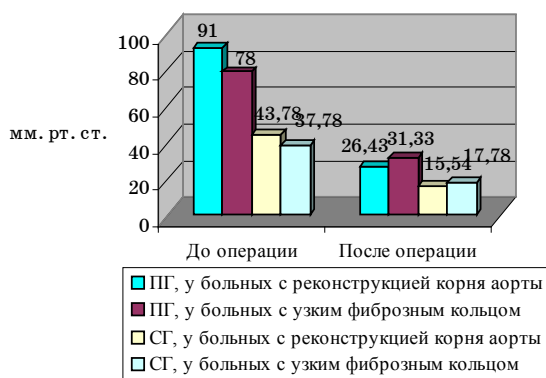


Рисунок 1 – Допплер-ЭхоКГ показатели на аортальном клапане в дооперационном и ближайшем послеоперационном периодах у больных с узким фиброзным кольцом и с реконструкцией корня аорты

Таблица 3 – Эхо-КГ характеристика функции ЛЖ в дооперационном и непосредственном периодах у больных, находившихся в первой группе

Показатель	До операции	Ближайший послеоперационный период
КСР, см	3,06±0,68	3,26±0,69
КДР, см	5,12±0,82	4,5±0,78
КСО, мл	41,64±22,83	41,1±16,93
КДО, мл	134,76±49,73	99,94±33,94
ЛП, см	3,55±0,59	3,2±0,3
УО, мл	88,4±22,06	69,2±18,6
ФВ, %	71,08±7	63,31±6,7

Таблица 4 – Эхо-КГ характеристика функции ЛЖ в дооперационном и непосредственном периодах у больных, находившихся во второй группе

Показатель	До операции	Ближайший послеоперационный период
КСР, см	3,38±0,54	3,15±0,69
КДР, см	4,63±0,62	4,48±0,68
КСО, мл	40,64±22,83	40,1±16,93
КДО, мл	133,76±49,73	98,84±33,94
ЛП, см	3,55±0,59	3,2±0,3
УО, мл	88,4±22,06	69,2±18,6
ФВ, %	63,08±7	66,31±6,7

Мы получили достоверное снижение в послеоперационном периоде таких показателей, как

КСР, КДР левого желудочка ($p < 0,05$), что свидетельствует о нормализации размеров левого желудочка (таблицы 3, 4).

Все выжившие пациенты находятся в I–II функциональном классе по NYHA, ведут полноценный образ жизни, что подтверждает адекватность выбора метода хирургического лечения порока аортального клапана в условиях узкого фиброзного кольца.

В последние годы ведутся активные разработки в направлении оптимизации дизайна современных низкопрофильных малогабаритных протезов с редуцированной манжетой с возможностью как интраанулярной (St. Jude, ATS), так и супраанулярной имплантации (Carbomedics, Мединж 2). У этих клапанов площадь эффективного отверстия и, соответственно, индекс эффективного отверстия соотносимы с традиционными моделями механических клапанов сердца, превышающими модифицированные клапаны на размер, что позволяет активнее использовать малые протезы в условиях узкого фиброзного кольца аорты как в случаях обычной имплантации, так и при реконструкции корня аорты.

Применение криосохраненных аллографтов в хирургии аортальных пороков с узким фиброзным кольцом имеет как плюсы, так и минусы. К преимуществам криосохраненных аллографтов относятся превосходная гемодинамика, отсутствие необходимости в антикоагулянтной терапии. Кроме того, ткань аллографта устойчива к инфекции, поэтому при активном инфекционном эндокардите целесообразней использование криосохраненных аллографтов [1, 7–9].

Показаниями для имплантации криосохраненных аллографтов служат: возраст пациентов старше 50 лет, женщины детородного возраста, невозможность антикоагулянтной терапии, инфекционный эндокардит.

Правильность выбранной нами тактики подтверждает тот факт, что нами не было выполнено ни одной реоперации, которая была бы связана с нарастанием градиентов на аортальном протезе вследствие несоответствия между протезом и площадью поверхности тела пациента.

Таким образом, результаты хирургического лечения пациентов с узким фиброзным кольцом зависят от патоморфологии корня аорты и площади поверхности тела пациента. Правильно выбранная тактика оперативного лечения позволяет получить хорошие результаты как после использования методики реконструкции корня аорты, так и после протезирования аортального клапана.

Лумерамур

1. *Castro L., Arcidi J., Fisher A., Gaudiani V.* Routine enlargement of the small aortic root: a preventive strategy to minimize mismatch // *Ann Thorac Surg.* 2002; 74: 31–36.
2. *Kazama S., Kurata A., Yamashita Y.* Aortic valve replacement with the Nicks annulus enlargement procedure 12 years after mitral valve replacement // *Ann. Thorac Surg.* 1999; 5(5): 347–9.
3. *Keane M.G., Wingers S.E., Plappert T.* Bicuspid aortic valves are associated with aortic dilatation out of proportion to coexistent valvular lesion // *Circulation* 2000;102(Suppl III): 35–39.
4. *Bhutani A.K., Dev K., Mallikharjuna Gupta C.H., Abraham K.A., Desai R.N., Balakrishnan K.R.* Aortic root enlargement by Manouguians technique // *J Thorac Cardiovasc Surg.* 1994; 102:788–788.
5. *Manouguian S., Seybold-Epting W.* Patch enlargement of the aortic valve ring by extending the aortic incision into the anterior mitral leaflet // *J Thorac Cardiovasc Surg.* 1979; 78: 402–412.
6. *Mayumi H., Toshihiro Y., Kawachi Y., Tokunaga K., Yasui H.* Simplified Manouguians aortic valve replacement // *Ann Thorac Surg.* 1995; 60:701–704.
7. *Цукерман Г.И.* Жизнеспособные аортальные аллографты при коррекции аортальных пороков. Первый опыт и перспективы / Г.И. Цукерман, И.И. Скопин, Р.М. Муратов и др. // *Грудная и сердечно-сосудистая хирургия.* 1993. 5:53–57.
8. *McKowen R.L., Campbell D.N., Woelfel G.F., Wiggins J.W., Clarke D.R.* Extended aortic root replacement with aortic allograft // *J Thorac Cardiovasc Surg.* 1988; 93:705–11.
9. *O'Brien, Stafford E.G., Gardner M.A.* Allograft aortic valve replacement: long-term follow-up // *Ann Thorac Surg.* 1995, 60, 65–70.