

ВЛИЯНИЕ МХФ-2 НА СТРУКТУРНО-КЛЕТОЧНУЮ ОРГАНИЗАЦИЮ ТИМУСА ОПЫТНЫХ КРЫС С АСЕПТИЧЕСКИМ ВОСПАЛЕНИЕМ

А.Н. Нурмухамбетов, Т.П. Ударцева, М.К. Балабекова

Рассматриваются результаты эксперимента по наблюдению за морфологическими признаками истощения тимуса опытных крыс с асептическим воспалением под влиянием МХФ-2 на ранних этапах лечения, проявлявшимися в виде гиперплазии его корковой зоны.

Ключевые слова: тимус; морфология; морфометрия; крысы; ванадий; хром; асептическое воспаление; коррекция.

Тимус является центральным органом иммунной системы и эндокринной железой одновременно и представляет собой общее звено между двумя важнейшими регуляторными системами, осуществляющими контроль за постоянством внутренней среды организма и ответственными за процессы адаптации к изменяющимся условиям внешней среды [1, 2, 3]. Данное исследование было предпринято для выявления морфофункциональных преобразований в тимусе при асептическом воспалении, вызванном на фоне двухнедельной интоксикации соединениями ванадия и хрома.

Материал и методы исследования. Эксперименты выполнены на 30 белых крысах-самцах массой 180–220 г, содержащихся в стандартных условиях вивария на обычном пищевом рационе. Проведены три серии экспериментов: первая серия – экспериментальное воспаление

у контрольных животных (контроль + скипидар); вторая серия – животные с воспалением на фоне интоксикации ванадатом аммония (ВА) и бихроматом калия (БК) (ВА+БК+скипидар); третья серия – животные, леченные МХФ-2 на фоне интоксикации солями металлов (ВА+БК+скипидар+МХФ-2). У опытных животных (вторая и третья группы) интоксикацию солями металлов вызывали введением ВА и БК в дозе по 5 мг/кг м.т. перорально в течение двух недель. По окончании двухнедельной заправки ВА и БК у животных вызывали асептическое воспаление путем подкожного введения 0,3 мл скипидара на вазелиновом масле в межлопаточную область [4], после чего начинали лечение МХФ-2, синтезированного в АО “Институт химических наук имени А.Б. Бектурова”, в дозе 50 мг/кг, растворяя в физиологическом растворе, и вводили подкожно в объеме 0,5 мл в течение

недели. Контрольные животные получали равный объем 0,9%-ного раствора NaCl. Исследования проводили на 7-, 14-, 30-е сутки от начала введения скипидара. Для морфологических исследований при забое проводили забор тимуса, который фиксировали в 10%-ном нейтральном формалине.

Результаты и обсуждение. Морфологическое исследование тимуса, проведенное через 7 суток после введения скипидара интактным животным выявило утолщение коркового вещества тимуса за счет лимфоцитов, которых в мозговом веществе оказалось значительно меньше, из-за чего эта зона была более светлой, чем корковое вещество. Граница между корковым и мозговым слоями определялась четко (рис. 1). Через 14 суток среди лимфоцитов подкапсульной зоны коркового вещества оказалось много средних митотически делящихся клеток, за счет чего корково-мозговой индекс был увеличен. В этот срок исследования крупные тельца вилочковой железы образовывали несколько слоев, без видимых дистрофических изменений.

Морфологические исследования, проведенные через 30 суток, показали, что дольки тимуса интактных крыс были крупные, но корковое вещество было неравномерно истонченным за счет уменьшения количества лимфоцитов (делимфатизации) (рис. 2).

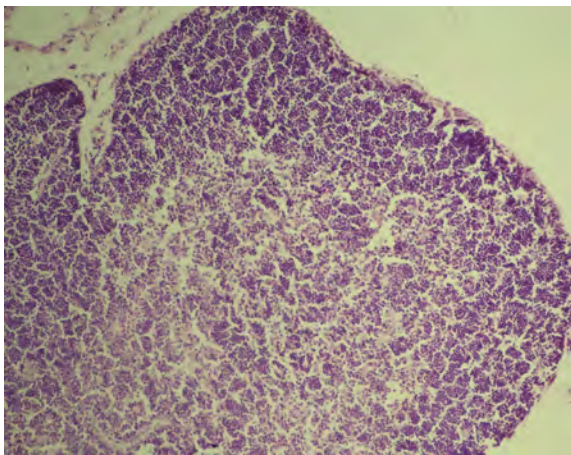


Рис. 1. Микроскопическая картина тимуса через 7 суток после введения скипидара интактным крысам. Окраска гематоксилин-эозином. Увеличение $\times 200$. Корковое вещество тимуса плотно упаковано лимфоцитами. Граница между корковым и мозговым слоями четкая. Тельца вилочковой железы множественные, но мелкие

Через 45 суток все морфофункциональные изменения тимуса возвращались к норме.

Микроскопическая картина тимуса опытных крыс с асептическим воспалением через 7 суток после воздействия скипидара оказалась аналогичной картине тимуса интактных животных в этот же срок исследования. Однако исследованиями, проведенными через 14 суток, выявлено, что по сравнению с интактными животными у опытных крыс в этот срок исследования наблюдалось истончение коркового слоя и увеличение относительной толщины мозгового вещества, что приводило к уменьшению корково-мозгового индекса (рис. 3).

Через 30 суток в тимусе опытных крыс истончение коркового вещества продолжалось, в них встречалось мало лимфоцитов, количество лимфоцитов в мозговом веществе оказалось больше, чем в корковом (инверсия слоев), в связи с этим мозговое вещество окрашивалось в более темный цвет (инверсия окрашивания) (рис. 4).

Результаты исследований корригирующего влияния МХФ-2 на течение экспериментального воспаления у опытных крыс показали, что через 7 суток от начала воздействия скипидара и коррекции при помощи МХФ-2 в тимусе опытных животных отмечалось утолщение коркового вещества (рис. 5). Среди лимфоцитов

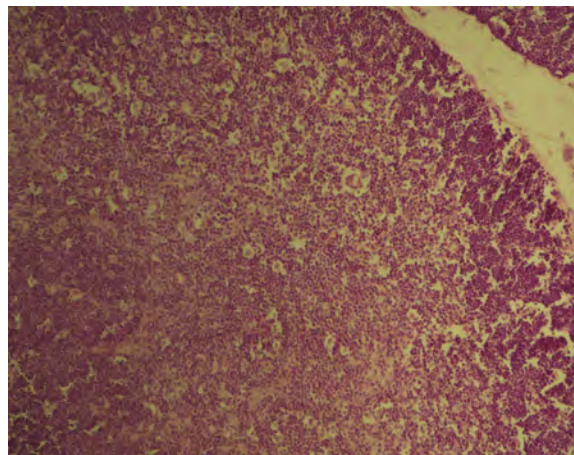


Рис. 2. Микроскопическая картина тимуса через 30 суток после введения скипидара интактным крысам. Окраска гематоксилин-эозином. Увеличение $\times 200$. Корковое вещество неравномерно истончено за счет уменьшения количества лимфоцитов (делимфатизация). Тельца вилочковой железы единичные, но крупные

коркового вещества обнаруживались очаги делимфатизации. Граница между корковым веществом и мозговым слоями оказалась нечеткой. Содержание лимфоцитов в мозговом веществе было увеличено. Макрофагальные клетки в основном локализовались вокруг телец вилочковой железы. Крупные тельца вилочковой

железы состояли из 4–5 слоев эпителиальных клеток. Единичные эпителиальные клетки оказались в состоянии дистрофии с апоптозными тельцами.

Исследования, проведенные через 14 суток, показали, что в тимусе опытных животных, подвергавшихся воздействию скипидара и ле-

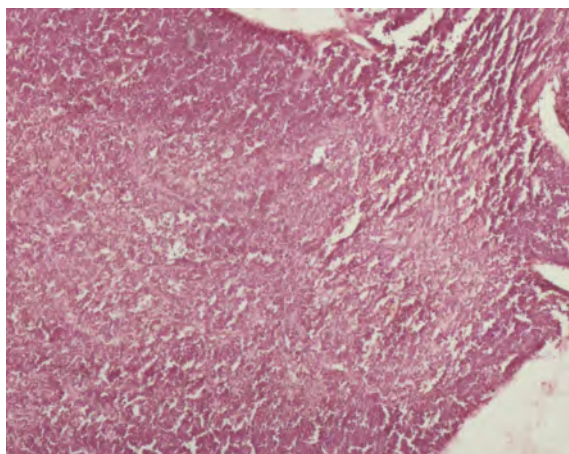


Рис. 3. Микроскопическая картина тимуса через 14 суток после введения скипидара опытным крысам с асептическим воспалением, вызванным на фоне заправки ВА и БК. Окраска гематоксилин-эозином. Увеличение x100

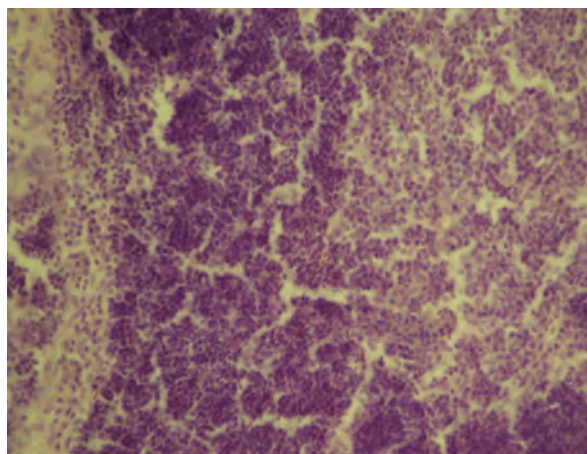


Рис. 4. Микроскопическая картина тимуса через 30 суток после введения скипидара опытным крысам с асептическим воспалением, вызванным на фоне заправки ВА и БК. Мозговой слой окрашен в более темный цвет, чем корковый слой (инверсия окрашивания). Увеличение x 200

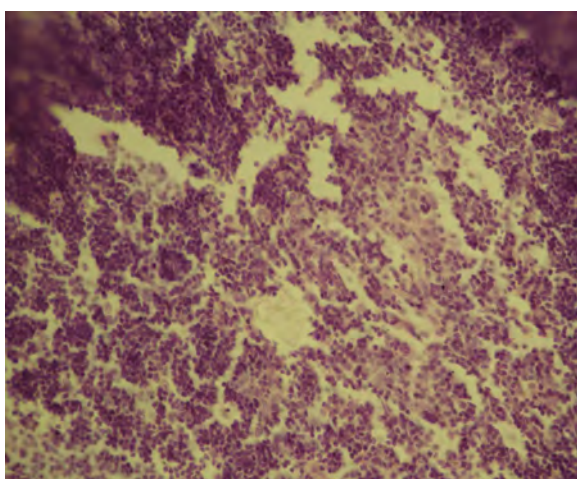


Рис. 5. Микроскопическая картина тимуса через 7 суток после введения скипидара опытным крысам и лечения МХФ-2. Граница между корковым и мозговым слоями нечеткая. Отдельные крупные тельца вилочковой железы в состоянии дистрофии. Окраска гематоксилин-эозином. Увеличение x 200

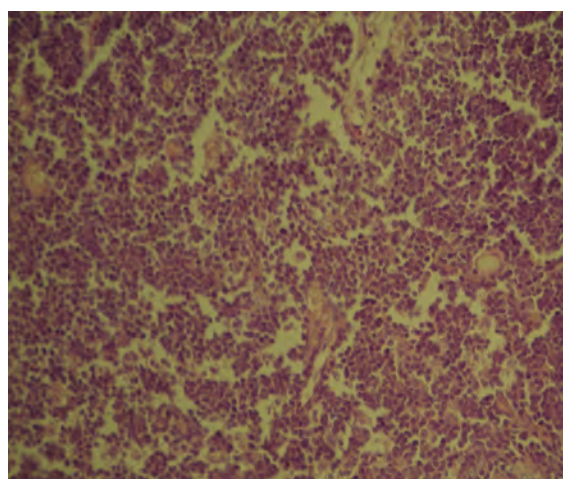


Рис. 6. Микроскопическая картина тимуса через 14 суток после введения скипидара опытным крысам и лечения МХФ-2. Резкая гиперплазия тимуса. Количество лимфоцитов увеличено как в корковом, так и в мозговом веществе. Окраска гематоксилин-эозином. Увеличение x 200

чению МХФ-2, отмечалась резкая гиперплазия тимуса с нечеткой границей между корковым и мозговым слоями (рис. 6). Толщина коркового вещества была в два раза больше, чем мозгового, КМИ был увеличен. В мозговом веществе обнаружено много мелких, без дистрофических изменений в эпителиальных клетках, телец вилочковой железы.

Через 30 суток после лечения МХФ-2 опытных животных с экспериментальным воспалением корковое вещество тимуса было утолщено, плотно упаковано мелкими лимфоцитами. Отмечалась четкая граница между корковым и мозговым слоями. Корково-мозговой индекс оставался в пределах нормы. В мозговом слое были обнаружены крупные ретикулоэпителиальные клетки со светлой цитоплазмой и крупными светлыми ядрами. Малочисленные тельца вилочковой железы состояли из нескольких ря-

дов эпителиальных клеток без дистрофических изменений.

Данные морфометрических исследований тимуса сведены в таблицу. Проведенные морфометрические исследования тимуса опытных животных после лечения МХФ-2 выявили, что через 7 суток площадь мозгового вещества по отношению к площади коркового вещества уменьшалась на 25%, что приводило к увеличению корково-мозгового индекса по сравнению с нелечеными животными на 34%.

Через 14 суток за счет увеличения ширины коркового вещества и уменьшения площади мозгового вещества тимуса на 34,8% и 38,6% по сравнению с опытными животными без лечения корково-мозговой индекс повышался на 52% (см. таблицу).

Через 30 суток уменьшение ширины и площади мозгового вещества тимуса продолжа-

Морфометрическое исследование тимуса крыс с экспериментальным воспалением, вызванным на фоне интоксикации ВА и БК и лечения МХФ-2 (M±m)

Серии	Ширина коркового вещества, (мкм ²)	Ширина мозгового вещества, (мкм ²)	Площадь коркового вещества, (мкм ²)	Площадь мозгового вещества, (мкм ²)	КМИ (y.e.)
Через 7 суток					
1.К+С	82,6±6,14	137,1±7,47	126912±42716	74925±23429	1,64±0,15
2.ВА+БК+С	102,5±8,23*	205,3±13,61*	236631±55535	159331±49970	1,59±0,21
3.М+С+МХФ2	97,7±9,29	302,6±30,87 *(***)	200347±32647	150758±52303	2,13±0,85
Через 14 суток					
1.К+С	83,6±7,96	106,3±13,37**	122556±44418	77287±38464	2,1±0,57
2.ВА+БК+С	81,4±3,77**	187,0±9,12*	176071±42087	131447±37659	1,57±0,33
3.М+С+МХФ2	109,7±9,43 *(***)	254,0±20,91 *(**)	164325±35752	80751±20695	2,39±0,5
Через 30 суток					
1.К+С	91,6±7,18	251,9±16,7**	177702±24512	177687±60853	1,34±0,34
2.ВА+БК+С	156,9±10,89 *(**)	331,2±14,23 *(**)	271796±50220	164659±49515	2,05±0,4
3.М+С+МХФ2	111,0±7,07 *(***)	183,8±11,6 *(***)**	117139±18320 *(***)	42179±18745 *(***)	3,75±0,56 *(***)

Примечание: * – p ≤ 0,05 по отношению к контролю со скипидаром
 ** – p ≤ 0,05 по отношению к предыдущим данным
 *** – p ≤ 0,05 по отношению к металлу со скипидаром

лось, а нарастание корково-мозгового индекса составило 52% по отношению к нелеченым животным.

Таким образом, *результаты морфологических и морфометрических исследований* тимуса показали, что под влиянием ванадия и хрома у опытных крыс в период разгара асептического воспаления снижалась толщина коркового слоя тимуса, уменьшался корково-мозговой индекс за счет увеличения относительной толщины мозгового вещества, преобладали дистрофически измененные клетки. В дальнейшем появлялись дистрофические изменения в тельцах вилочковой железы с кистозно измененными формами и истончением эпителиальных клеток. В результате лечения МХФ-2 морфологические признаки истощения тимуса уже на ранних этапах эксперимента проявлялись гиперплази-

ей его корковой зоны и наблюдались в течение всего эксперимента.

Литература

1. *Гаркави Л.Х.* Морфологический анализ тимуса белых крыс с опухолью при экспериментальной химиотерапии и ее сочетании с активационными воздействиями переменным магнитным полем // Бюллетень экспериментальной биологии и медицины, 1994. Т. 118. № 11. С. 535–539.
2. *Сапин М.Р.* Иммунная система человека. М., 1996. 246 с.
3. *Besedovsky H.* Immune-neuro-endocrine interactions / H. Besedovsky, A. Del Ray // *Endocrine reviews*. 1997. Vol. 17. № 1. P. 64–102.
4. Руководство к практическим занятиям по патологической физиологии / Под ред. Н.И. Лосева. М.: Медицина, 1985. 140 с.