

ПРАКТИЧЕСКИЕ ВОЗМОЖНОСТИ МЕТОДА КИРЛИАН ПРИ ДИАГНОСТИКЕ ГАЙМОРОЭТМОИДИТОВ

Д.Е. Тогузбаев – клинический ординатор,

С.А. Таукелева – докт. мед. наук, профессор

Алматы, Казахстан

Анализируется проблема изучения свечения зон проекции носа и околоносовых пазух в электрическом поле высокой напряженности. Определен характер свечения “короны” при острых и хронических формах гайморозтмоидитов. Выявлено совпадение диагнозов, установленных клинически и при помощи метода Кирлиан, что свидетельствует о его высокоразрешающих диагностических возможностях.

Ключевые слова: свечения зон проекции носа; околоносовые пазухи; супруги Кирлиан; гайморозтмоидит.

Нет ничего более ценного для эволюции человечества, чем открытия и изобретения, которые дают ключ к раскрытию загадочных тайн Природы и Человека. Одно из таких открытий – изобретение супругов Кирлиан, давшее человечеству новое универсальное понимание жизни и смерти [1–3].

Первые светящиеся изображения пальцев рук, монет, листьев растений с помощью электрического разряда были получены в конце XIX в. российским исследователем Я.О. Наркевич-Йодко. Он же впервые обнаружил, что свечение пальцев рук здоровых и больных людей отличаются. Было установлено, что изменения свечения могут наблюдаться раньше проявления клинических признаков заболевания. Позднее Б. Навратил назвал метод получения светящихся изображений с помощью электричества “электрографией”. Но к сожалению, вследствие несовершенства применявшейся тогда аппаратуры и ее объективной опасности метод не получил распространения и был благополучно забыт [4, 5].

Изучив биофизическую суть данного феномена, мы пришли к выводу, что под термином “эффект Кирлиан” следует понимать визуальное наблюдение или регистрацию на фотоматериале свечения газового разряда, возникающее вблизи поверхности объекта при помещении его в электрическое поле высокой напряженности. Данное исследование позволяет визуализировать биологическое излучение, усиленное электромагнитным полем, с поверхности тела человека [6, 7].

Цель исследования – определение возможностей метода Кирлиан в диагностике гайморозтмоидитов и достоверности полученных результатов.

Способ заключается в фотофиксации на рентгенпленке биологического излучения концевых фаланг больших пальцев рук, усиленного электромагнитным полем.

Принцип диагностики основан на специфических изменениях свечения больших пальцев рук в области верхнелатерального сегмента, где, согласно положениям традиционной рефлексотерапии, проецируются придаточные пазухи носа, что свидетельствует о наличии патологии в гайморозтмоидальной области. Характер изменения свечения “короны” отражает специфику воспалительного процесса.

На один электрод подается высокое переменное напряжение с высокой частотой – от 1 до 40 киловольт при 200–15000 Гц. Другим электродом служит сам объект. Оба электрода разделены между собой изолятором и тонким слоем воздуха, молекулы которого подвергаются диссоциации под действием сильного магнитного поля, возникающего между электродом и объектом.

Материал и методы исследования. Исследования свечения проводили на аппарате “Экрафот 1024” в мультиимпульсном режиме, 100 Гц, с экспозицией 0,5 с. Фиксацию изображения выполняли на рентгеновской пленке фирмы “AGFA”, находящейся на плоском электроде, размером 13 x 9 см, с последующим проявлением с помощью проявочного аппарата той же фирмы.

Материалом для предварительного исследования явилась клиническая группа больных из 27 пациентов. У всех испытуемых однородных по возрасту, от 18 до 25 лет, был диагноз обострение хронического гнойного гайморозтмоидитов.

дита, установленный традиционными методами клинической диагностики. Измерения снимали с больших пальцев обеих рук перед поступлением в стационар и после лечения.

Все больные были обследованы по схеме:

1. Исследование методом Кирлиан.
2. Рентгенография придаточных пазух носа.
3. Эндоназальная пункция верхнечелюстных пазух.
4. Лабораторные исследования общего анализа крови.

В качестве контрольной группы были обследованы 14 практически здоровых лиц.

Результаты исследования. Полученные предварительные результаты свидетельствуют о том, что у больных гайморозтмоидитами выявляются различные изменения в области большого пальца, в зоне проекции носа и придаточных пазух. В норме у здорового человека “корона” излучений целостна, стримеры практически одинаковой длины, расположены равномерно (рис. 1).




Рис. 1. Свечение “короны” кончиков пальцев рук в норме у здорового человека.

У больных с диагнозом обострение хронического гнойного гайморозтмоидита (рис. 2) нами выявлены следующие особенности изменения свечения “короны” больших пальцев кистей рук: редко расположенные стрии, неоднородный характер свечения, с неполной потерей лучистости по периметру короны, с ярко выраженными протуберанцами, с секторальным выпадением и пробелами в верхнелатеральном сегменте.

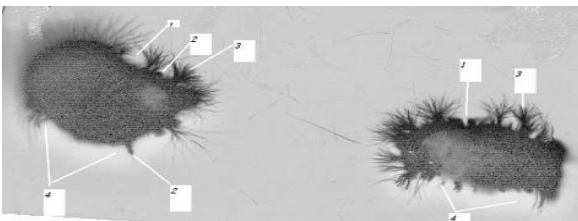


Рис. 2. Свечение “короны” у больных с диагнозом обострение хронического гнойного гайморозтмоидита: 1– пробелы, 2– протуберанцы, 3– стримеры, 4– секторальные выпадения.

У всех 27 больных данные кирлианограмм были подтверждены рентгенологически.

Нами произведена корреляция диагнозов, полученных посредством кирлианограмм и клиническими методами диагностики. На рентгенограммах придаточных пазух носа отмечается затемнение обеих гайморовых пазух и клеток решетчатого лабиринта. При эндоназальной пункции верхнечелюстных пазух с двух сторон получено обильное, густое, гнойное отделяемое, а при промывании методом перемещения – гнойное отделяемое из клеток решетчатого лабиринта. Таким образом, подтверждено совпадение клинических диагнозов с данными кирлианограмм.

У контрольной группы пациентов изменение свечения не имело никаких отклонений от нормы и было однородным с равномерно расположенными стримерами с яркой лучистостью.

Исследования больных с установленным диагнозом, проведенные в период ранней реконвалесценции, показали, что на кирлианограммах отмечалось восстановление “короны” свечения, стримеры одинаковой длины располагались равномерно на большом пальце, практически у всех пациентов (рис. 3).




Рис. 3. Кирлианограмма восстановления “короны” свечения, стримеры одинаковой длины.

Полученные нами предварительные результаты позволили предположить, что данный метод может быть использован в практической оториноларингологии в качестве более доступного, безопасного, неинвазивного метода диагностики наряду с используемыми на сегодняшний день традиционными способами диагностики ринопатологий.

Уникальность метода заключается в возможности быстрой, безвредной и наглядной оценки общего состояния здоровья человека, с указанием отдельных органов и систем, вовлеченных в патологический процесс. Тем самым резко сужается диагностический поиск, исключаются многие дополнительные исследования, экономятся время и

средства. Данный метод зарекомендовал себя во многих странах мира, в том числе и в России, в качестве конкурентоспособного при заболеваниях различных органов и систем. В оториноларингологии аналогичных исследований не проводилось даже в экспериментах, что подтверждает научную новизну данного метода диагностики.

Выводы

Метод исследования по Кирлиан экономически выгодный, имеет низкую себестоимость, доступный в исполнении и быстрый способ диагностики.

При обострениях хронических гайморитомидитов на большом пальце кисти в зоне проекции носа и придаточных пазух появляются резко удлиненные, прямолинейные, густо расположенные стримеры, выступающие за границы “короны”.

Метод может быть использован при профосмотрах, массовых скринингах, но требует дальнейшей разработки для более детальной диагностики заболеваний других ЛОР органов.

Литература

1. *Мандель П.* Энергетический диагноз по терминальным точкам. – М., 1978.
2. *Коротков К.Г.* Эффект Кирлиан // Мед. информ. системы. – Таганрог, 1993. – Вып. 5 (XII). – С. 21–23.
3. *Лопатин А.С.* Эндоскопическая функциональная ринохирургия// Российская Ринология. – 1993. – №1. – С. 71–84.
4. *Maran A.G., Lund V.J.* Clinical Rhinology. – Thieme, 1990.
5. *Messerklinger W.* Die normalen Sekretwege in der Nase des Menschen// Arch. Klin. Exp. Ohren-Nasen-Kehlkopfheilkd. – 1969. – Vol. 195. – P. 138–151.
6. *Naumann H.* Pathologische Anatomie der chronischen Rhinitis und Sinusitis: Proceeding VIII international Congress of Otorhinolaryngology. – Tokio, 1965. – International Congress Series N113.
7. *Коротков К.Г.* Эффект Кирлиан. – СПб., 1995. – 56 с.