

УДК 618.19-006.6-089
DOI: 10.36979/1694-500X-2022-22-1-75-78

ОРГАНОСОХРАННОЕ ЛЕЧЕНИЕ БОЛЬНЫХ РАКОМ МОЛОЧНОЙ ЖЕЛЕЗЫ

А.М. Осомбаева, А.Д. Зикирходжаев, Э.К. Макимбетов

Рассмотрены возможности органо-сохранного лечения больных раком молочной железы (РМЖ). В последние годы наблюдается тенденция для проведения органосохраняющих операций, которые показаны в основном при ранних стадиях рака, так как в большинстве случаев – это женщины в расцвете сил от 39–59 лет. Женщина, узнав о диагнозе РМЖ, претерпевает стрессовую ситуацию, во-первых, это страх смерти, ассоциированный с раковыми болезнями, во-вторых, остаться инвалидом будучи в молодом возрасте вследствие радикальной мастэктомии, что значительно снижает качество жизни женщины и, в-третьих, страх распада семьи. В связи с этим в последние два десятилетия разрабатываются органосохраняющие и реконструктивно-пластические операции при РМЖ в сочетании с химио-, лучевой и гормональной терапией. Проанализировано органосохранное лечение у 108 больных РМЖ с начальными формами РМЖ. В 45 случаях была выполнена радикальная резекция с пластикой подмышечной области фрагментом широчайшей мышцы спины, вследствие чего послеоперационный рубец на спине и «кожный островок» на молочной железе отсутствуют. Реконструкция торакодорзальным лоскутом была выполнена 7 пациентам.

Ключевые слова: рак молочной железы; сохранная операция; пластика; резекция.

КӨКҮРӨК БЕЗИНИН РАГЫ МЕНЕН ООРУГАНДАРДЫ ОРГАНДЫ САКТАП КАЛУУ МЕНЕН ДАРЫЛОО

А.М. Осомбаева, А.Д. Зикирходжаев, Э.К. Макимбетов

Көкүрөк безинин рагы менен ооругандарды органды сактоо менен дарылоонун мүмкүнчүлүктөрү каралууда. Акыркы жылдарда органды сактоо боюнча операциялардын тенденциясы байкалууда, алар негизинен рагтын алгачкы баскычтарында көрсөтүлөт, анткени бул ооруган чалдыккандар көпчүлүк учурда 39-59 жаштагы күчкө толуп турган аялдар болуп саналат. Көкүрөк безинин рагы диагнозун билген аял стресстик кырдаалга туш болот, биринчиден, бул рак оорусуна байланыштуу өлүм коркунучу, экинчиден, радикалдуу мастэктомиядан улам жаш кезинде майып болуп калуу, бул аялдын жашоо сапатын бир топ төмөндөтөт жана үчүнчүдөн, үй-бүлөнүн бузулушунан коркуу. Ушуга байланыштуу, акыркы жыйырма жылдын ичинде химиотерапияны, нурланууну жана гормоналдык терапияны айкалыштыруу менен бирге көкүрөк безинин рагы үчүн органды сактоочу жана реконструкциялоочу пластикалык операциялар иштелип чыккан. Көкүрөк безинин залалдуу шишигин баштапкы формасы менен ооруган 108 бейтаптын органды сактоочу дарылоосуна талдоо жүргүзүлгөн. 45 учурда колтук булчуңунун фрагменти менен аксиллярдык аймактын пластикасы менен радикалдуу резекция жасалды, анын натыйжасында аркасында операциядан кийинки тырык жана көкүрөк безинде «тери аралчасы» жоголду. 7 бейтапка көкүрөк-арка бөлүмү менен реконструкция жасалган.

Түйүндүү сөздөр: көкүрөк безинин рагы; коопсуз операция; пластикалык хирургия; резекция.

ORGAN-PRESERVING TREATMENT OF BREAST CANCER PATIENTS

A.M. Osombaeva, A.D. Zikiryahodzhaev, E.K. Makimbetov

This article discusses the possibilities of organ-preserved treatment of patients with breast cancer (BC). In recent years, there has been a tendency to conduct organ-preserving operations, which are indicated mainly in the early stages of cancer, since in most cases these are women in their prime from 39–59 years. A woman, having learned about the diagnosis of breast cancer, undergoes a stressful situation, firstly, this is the fear of death associated with cancer, secondly, to remain disabled at a young age due to radical mastectomy, which significantly reduces the woman's quality of life, and thirdly, the fear of family breakdown. In this regard, over the past two decades, organ-preserving and reconstructive plastic surgeries for breast cancer have been developed in combination with chemotherapy, radiation and hormonal therapy. Organ-preserving treatment was analyzed in 108 breast cancer patients with initial forms of breast cancer. In 45 cases, radical resection with plasty of the axillary region was performed with a fragment of the latissimus dorsi muscle, as a result of which the postoperative scar on the back and the "skin islet" is absent on the mammary gland. Reconstruction with a thoracodorsal flap was performed in 7 patients.

Keywords: breast cancer; safe operation; plastic surgery; resection.

Введение. Рак молочной железы – актуальная проблема современности [1]. Примерно в течение двадцати лет происходят определенные изменения в подходах к лечению злокачественных опухолей молочной железы с упором на сохраняющие операции молочных желез. Особенно это актуально при начальных формах опухоли. При этом остается сочетание облучения, гормональной и химиотерапии, а также таргетного лечения [2, 3]. Имеются строгие показания для проведения сохраненных хирургических манипуляций на молочной железе. В основном это опухоли первой и второй стадий клинического развития, когда размеры ее не превышают обычно 3 см. Порою в этих случаях можно получить желаемый косметический эффект, без влияния на общую или безрецидивную выживаемость [4, 5].

Цель изучения – проанализировать частоту и вид хирургических манипуляций при начинающемся злокачественном новообразовании молочной железы.

Вид и пути познания. Нами изучены клинические характеристики 108 пациентов, проходивших лечение в Московском научно-исследовательском онкологическом институте (МНИОИ) им. П.А. Герцена – с 2011 по 2013 г. Были анализированы случаи только с прединвазией и начинающимися опухолями молочной железы. Изучение было текущим, непрерывным и не случайным.

Условиями принятия в исследования в двух частях больных явились:

- рак на месте;
- первая стадия;
- вторая стадия;
- гистологическая верификация;
- наличие иммуногистохимии.

Условиями непринятия в исследования в обеих частях больных явились:

- пожилой возраст (выше 90 лет);
- выраженная сопутствующая патология;
- инвазивная форма опухоли;
- продвинутый рак (III–IV стадии).

Итоги изучения. Обычно резекция основной части или ткани молочной железы должна сопровождаться пластикой молочной железы. При этом может быть удалено от 20 до 55 процентов от всей массы груди. В этом случае хирурги могут достичь хороших косметических итогов. В МНИОИ из 108 больных РМЖ с ранними стадиями в 85 случаев были проведены различные маммопластические операции (таблица 1).

Данный вид лечения предполагал использование широчайшей мышцы спины в качестве пластического материала. Доминирующим критерием для восстановительной пластики является мера, степень опущения и насыщенность ткани молочной железы. Также очень важным является предпочтение пациентки. Необходимо отметить, что частичное замещение кожно-мышечных аспектов стало среди хирургов более распространенным по сравнению с полным замещением объема молочной железы.

Таблица 1 – Органосохранные операции с пластическими оперативными вмешательствами в МНИОИ им. Герцена (Москва)

Вид операций	Абс. ч.	%
Радикальная резекция (РР) с пластикой подмышечной области фрагментом широчайшей мышцы спины	45	41,7
РР с пластикой фрагментом широчайшей мышцы спины с силиконовым эндопротезом	5	4,6
РР с пластикой торакодорзальным лоскутом	7	6,5
РР с пластикой п/м области композитным мышечным трансплантатом	5	4,6
РР с одномоментной реконструкцией местными тканями	12	11,1
РР с пластикой большой грудной мышцы	2	1,8
РР с флуоресцентной диагностикой (аласенс)	3	2,8
РР с пластикой силиконовым эндопротезом	1	0,9
Редукционная маммопластика с симметричной стороной	5	4,6
Секторальные резекции без пластики	23	21,3
Всего	108	100,0

Полное иссечение подразумевает вид вмешательства, когда удаляется примерно одна треть объема органа. Также является важным сохранение сосково-ареолярного комплекса, удаление в унитарном наборе с клетчаткой и лимфатическими узлами региональных областей. В дальнейшем является важным морфологическое исследование всех резецированных участков, а также определение положительных или негативных краев иссечения.

Наиболее часто или в 45 случаях (41,7 %) было выполнено радикальное иссечение с пластикой подмышечной области фрагментом мышцы *latissimus dorsi* (рисунок 1, а, б).

Полное иссечение с замещением торакодорзальным лоскутом было произведено в 7 случаях (6,5 %).

Внешнее облучение было выполнено способом образцового фракционирования на специальных ускорителях, разовая подводящая доза составила 1,8–2,0 Гр. Таким образом, подводилось облучение в течение 5 фракций в неделю, а суммарная очаговая доза – 50 Гр.

Далее по частоте (в 12 случаях, или 11,1 %) была проведена радикальная резекция с одномоментной реконструкцией местными тканями. Косметический результат оценивался по балльной шкале: «экселлент», «гууд», «посредственно» и «негодно».

В ходе исследования всем пациенткам через 1 месяц были проведены цифровые снимки (маммограммы) в вертикальном положении (пря-

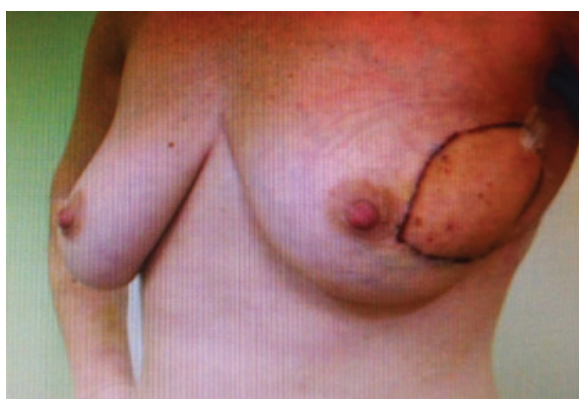


Рисунок 1, а – Радикальная резекция с пластикой торакодорзальным лоскутом (вид спереди)

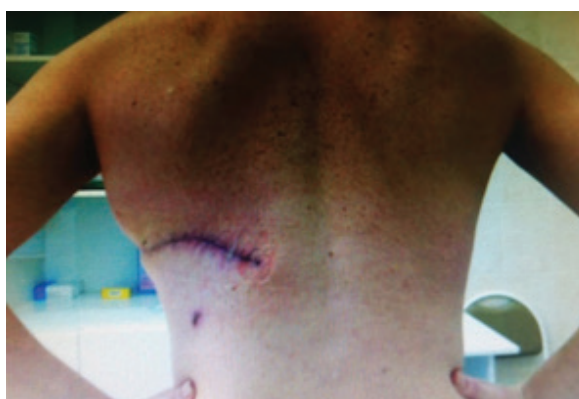

Рисунок 1, б – То же (после операции, вид сзади)

мо, сбоку). При выполнении операции края резецированной молочной железы были свободными от опухоли. Необходимо отметить, что

процедура по радикальной резекции подразумевала проведение вмешательства в одном или единственном подходе, т. е. при этом пациентке не было необходимости в хирургической процедуре на противоположной молочной железе.

Немаловажным моментом было то обстоятельство, при котором удастся сохранить сосково-ареолярный комплекс. Следовательно, удастся сохранить и чувствительность кожи и мягких тканей.

Радикальная резекция (рисунок 2) с пластикой подключичной и подмышечной областей композитным мышечным трансплантатом была проведена в 7 случаях (6,5 %).

В 5 (4,6 %) случаях было выполнено полное иссечение с замещением дефекта области композитным мышечным трансплантатом.

Полное иссечение с замещением дефекта с помощью большой грудной мышцей было осуществлено у двух пациенток (1,8 %).

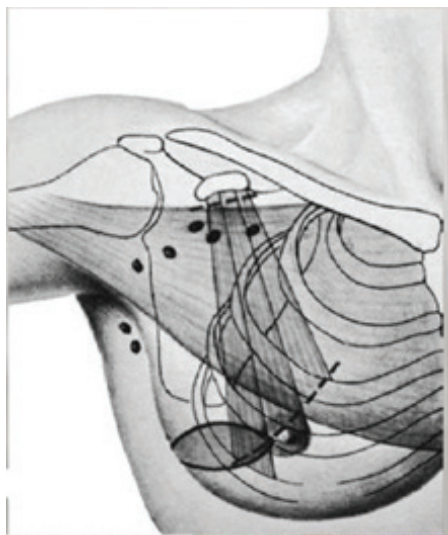


Рисунок 2 – Схематическое изображение радикальной резекции молочной железы

Задачей полного иссечения является радикализм в онкологическом плане, а также абластика, которая приведет к минимуму возникновения, возобновления или метастазирования болезни. Надо помнить, что удаление всей

молочной железы может вызвать сильный психологический стресс и физические неудобства, поэтому сберегательные виды хирургических операций при злокачественных опухолях молочной железы получают все большее распространение [6, 7]. Немаловажным аспектом при этом является достижение хороших косметических результатов.

Заключение. Таким образом, при начальном РМЖ адекватным методом лечения является радикальная резекция органа. И при этом – радикальная резекция с пластикой подмышечной области фрагментом широчайшей мышцы спины. Оптимальным вариантом сохранной терапии также может быть секторальная резекция молочной железы без пластики.

Литература

1. DeSantis C.E., Ma J., Goding Sauer A. et al. Breast cancer statistics, 2017, racial disparity in mortality by state // *CA Cancer J Clin.* 2017. V. 67 (6). P. 439–448.
2. Усов Ф.Н. Клиническая диагностика и выбор метода лечения при карциноме in situ молочной железы: дис. ... канд. мед. наук / Ф.Н. Усов, М., 2007. 120 с.
3. Булынский Д.Н. Органосохранные и реконструктивно-пластические операции при ранних формах рака молочной железы / Д.Н. Булынский // *Материалы V Всероссийского съезда онкологов.* Казань, 2000. Т. 3. С. 13–14.
4. Kanbayashi C., Iwata H. Current approach and future perspective for ductal carcinoma in situ of the breast // *Jpn J Clin Oncol.* 2017. V. 1. V. 47 (8). P. 671–677.
5. Khan A., Dumitru D., Catanuto G. et al. Management of ductal carcinoma in situ in the modern era // *Minerva Chir.* 2018. V.73 (3). P. 303–313.
6. Park T.S., Hwang E.S. Current Trends in the Management of Ductal Carcinoma In Situ // *Oncology (Williston Park).* 2016. V. 15. P. 30 (9). P. 823–31.
7. Бурлаков А.С. Восстановительная хирургия в лечении больных раком молочной железы / А.С. Бурлаков // *Тезисы докладов. Пятая московская ассамблея «Здоровье столицы».* 14–15 декабря 2006 г. М., 2006. С. 121–122.