

УДК 611.631-092:618.3

МОРФОЛОГИЯ ЯИЧЕК В ПЕРИНАТАЛЬНОМ ПЕРИОДЕ ПРИ НОРМАЛЬНОМ И ОСЛОЖНЕННОМ ТЕЧЕНИИ БЕРЕМЕННОСТИ

Р.К. Орозалиев, Ж.Т. Турганбаев, М.И. Ахметова

Представлены результаты исследования яичек плодов и новорожденных, родившихся от матерей с нормальным и осложненным течением беременности. Установлено, что при нормальном течении беременности в яичках формируется нормальный (эупластический) тип строения, а хронические заболевания матери ведут к формированию гипопластического типа строения яичек. Острые инфекционные заболевания матери, сопровождающиеся длительными гестозами, приводят к формированию гиперпластического типа строения яичек.

Ключевые слова: беременность; гестоз; инфекционное заболевание; яичко.

MORPHOLOGY TESTICLES IN PERINATAL PERIOD WITH NORMAL AND COMPLICATED PREGNANCY

R.K. Orozaliev, J.T. Turganbaev, M.I. Ahmetova

The article presents the results of the study of testicles fetuses and neonates born to mothers with normal and complicated pregnancy. It was established that in the normal course of pregnancy in normal testis is formed (euplastic) type of structure, with chronic diseases are the mother form hypoplastic type structure of the testes. A mother's disease accompanied with gestosis leads the formation of hyperplastic type structure of the testicles.

Keywords: pregnancy; gestosis; infection disease; testicle.

Актуальность. К большому сожалению, в современном обществе все чаще и чаще возникает проблема зачатия ребенка. По данным ВОЗ (2013 г.), с этой проблемой сталкивается каждая пятая супружеская пара. Частота бесплодия в браке достигает 15 %, при этом мужское бесплодие составляет от 21,8 до 50 % в общей структуре бесплодия [1–3]. На данный момент нет единой классификации мужского бесплодия. ВОЗ называет 18 причин мужского бесплодия, которые распределяются в 4 большие группы.

I группа – секреторное бесплодие, обусловленное патологией сперматогенеза, патологией самих сперматозоидов, нарушением состава секрета предстательной железы, варикоцеле и проч.

II группа – идиопатическое бесплодие, причины которого неизвестны. Согласно мировой статистике, эта группа составляет 30 %, в России – 2 %, по Кыргызстану таких данных нет.

III группа – обтурационное бесплодие, связанное с непроходимостью семявыносящих протоков, обусловленное воспалением, травмами, болезнями, передающимися половым путем и т. д.

IV группа – бесплодие, обусловленное недоразвитием проксимальных участков семявыносящих протоков, связанное с муковисцидозом и генетическими аномалиями.

Весьма очевидна истина, что этиологические корни таких форм мужского бесплодия, как эндокринное, врожденные аномалии, крипторхизм, приобретенные повреждения яичек во время родов, идиопатические формы, берут свое начало от момента зачатия и до родов, поэтому становится очевидной важность дальнейшего изучения связи перинатального развития яичек плода и особенностей течения беременности и родов.

Строение яичек в перинатальном периоде и структурные изменения в них при различной патологии в период беременности матери изучены недостаточно. Структурное формирование яичек в перинатальном периоде играет большую роль в их развитии в постнатальном периоде.

Целью нашей работы явилось изучение гистологического строения яичек плодов и новорожденных при нормальном течении беременности у матери и при наличии у матери различной патологии в период беременности.

Материал и методы исследования. Материалом для данного исследования послужили 57 пар яичек плодов и новорожденных, родившихся от матерей с нормальным и осложненным течением беременности, умерших в различные сроки перинатального периода от асфиксии и родовой травмы. Исследуемый материал был распределен на две группы.

I группу исследования составили семенники умерших новорожденных при беременности, осложненной заболеваниями матери.

II группу исследования составили семенники умерших плодов и новорожденных при беременности, осложненной заболеваниями матери, которые распределились в следующие подгруппы:

1-я подгруппа – соматические и хронические заболевания матери (ревматизм, сахарный диабет и т. д.);

2-я подгруппа – гестозы или заболевания второй половины беременности (гипертоническая болезнь, анемии и т. д.);

3-я подгруппа – сочетание гестозов с патологией второй половины беременности (нефропатии, эклампсия и т. д.);

4-я подгруппа – соматические или хронические инфекционные заболевания на протяжении всей беременности в сочетании с острыми инфекционными заболеваниями матери или гестозом второй половины беременности.

Исследования яичек проводились на основании методов, предложенных А.И. Лысенко и И.Д. Кирпатовским (1991). Яички плодов и новорожденных извлекали в первые часы после смерти и фиксировали в 10%-ном нейтральном формалине. На срезы толщиной 6–8 мкм применялись окраски: гематоксилин-эозином, пикрофуксином и по Ван Гизону. Срок беременности и имеющие-

ся патологии в период беременности определялись по клиническим данным. Строение яичек оценивалось в сопоставлении с общеизвестным типом строения.

Результаты исследования. По мере увеличения сроков беременности, не осложненной заболеваниями матери (I группа наблюдений), в яичках происходит умеренное утолщение белочной оболочки и септ [4]. Увеличивается извитость семенных канальцев, количество которых в дольке к моменту срочных родов достигает 25–30. Соотношение клеточных форм внутри канальцев изменяется в сторону увеличения сперматогоний. В канальцах внутри клеток Сертоли количество сперматогоний увеличивается. В клетках Сертоли нарастает имеющееся в небольшом количестве содержание липидов (рисунок 1). Центральное просветление в канальцах после 35–36 недель внутриутробного развития плода становится достаточно хорошо выраженным, но четких просветов еще не образуется (рисунок 2). В строме происходит смена морфофункциональных типов клеток Лейдига, количество активных форм ко 2–3-й неделе внеутробного развития, независимо от того, в каком сроке беременности произошли роды [5]. Таким образом, при сроке беременности до 35–36 недель оценить тип строения яичек не представляется возможным, так как в строме еще сохранено значительное количество клеток Лейдига, а центральное просветление канальцев не всегда четко выражено. Учитывая эти особенности, целесообразно говорить, по-видимому, об их нормальном строении, не упоминая гиперплазию клеток Лейдига и гипоплазию канальцев. Исходя из этого, с поправкой на срок беременности, нормальный тип строения в I группе наших наблюдений составил 49 случаев. Во II группе в 7 случаях имело место гипопласти-

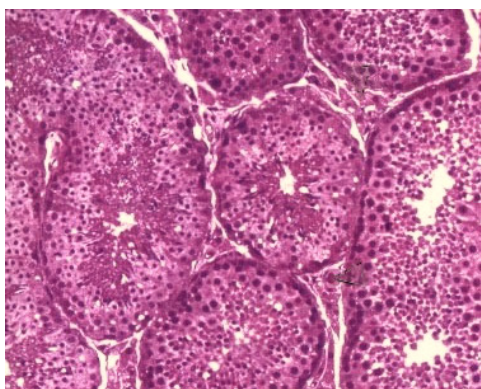


Рисунок 1 – Гистологическая картина яичка I группы. Эупластический тип строения. Окраска пикрофуксином ($\times 100$)

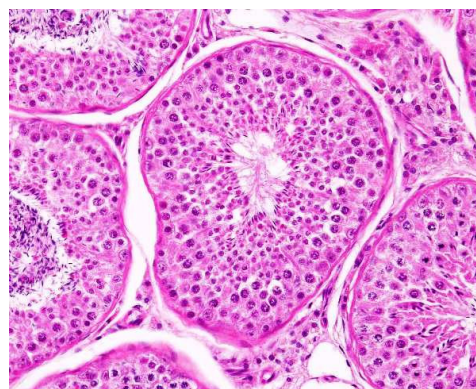

Рисунок 2 – Гистологическая картина яичка I группы. Эупластический тип строения. Окраска гематоксилином и эозином ($\times 150$)

Таблица 1 – Распределение яичек плодов и новорожденных, родившихся от матерей с нормальным и осложненным течением беременности

№ п/п	Группа	Подгруппа	Количество	%-ное соотношение	Средний срок беременности (неделя)	Средний возраст, лет	Тип строения яичек
1.	I	Беременность, неосложненная заболеваниями матери	49	86 %	38,5	26,7	Эуластический
2.	II	1-я подгруппа (соматические и хронические заболевания матери)	3	5,3 %	29,6	23,1	Гипопластический
		2-я подгруппа (гестозы или заболевания второй половины беременности)	2	3,5 %	34,5	25,3	Гипопластический
		3-я подгруппа (сочетание гестозов с патологией второй половины беременности)	1	1,7 %	35	26	Гиперпластический
		4-я подгруппа (соматические или хронические инфекционные заболевания на протяжении всей беременности в сочетании с острыми инфекционными заболеваниями матери или гестозом второй половины беременности)	2	3,5 %	32,5	23,8	Гипопластический
Всего			57	100 %	34,02	25	

ческое строение, 3 из которых – в сроке до 32 недель беременности, 2 – от 33–36 недель и свыше 36 недель – 2 наблюдения. В одном наблюдении, в период срочных родов, выявлен гиперпластический тип строения яичек.

При беременности, течение которой было осложнено заболеваниями матери, в яичках плодов и новорожденных отмечались значительные отклонения в строении по сравнению с I группой, которые при сопоставлении с клиническими данными, зависели от времени, длительности и тяжести заболеваний матери в период беременности. Специфических изменений в строении яичек, которые могли бы зависеть от характера заболеваний матери, не выявлено. Заболевание матери на протяжении всей беременности (1-я подгруппа) сопровождалось гипопластическими изменениями в яичках плодов и новорожденных. Количество активных форм клеток Лейдига были значительно уменьшено, содержание липидов в них заметно снижено [6]. В строме отмечается усиление волокнистого каркаса, каналцы спавшиеся, центральное просветление в них отсутствует. Размеры клеток Сертоли уменьшены, липиды в них отсутствуют (рисунок 3).

При гестозах и заболеваниях матери второй половины беременности (2-я подгруппа) отмечалось значительное увеличение размеров и количества активных форм клеток Лейдига, в них увеличивается содержание липидов. В канальцах, в клетках Сертоли происходило уменьшение размеров ядер и содержание липидов в цитоплазме (рисунок 4). Отмеченные процессы при сочетании гестозов с острыми инфекционными заболеваниями-

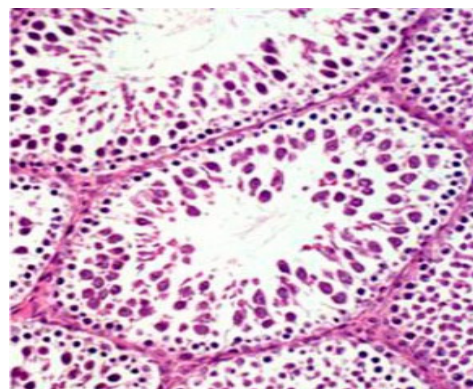


Рисунок 3 – Гистологическая картина яичка II группы 1-й подгруппы. Гипопластический тип строения. Окраска гематоксилином и эозином (× 200)

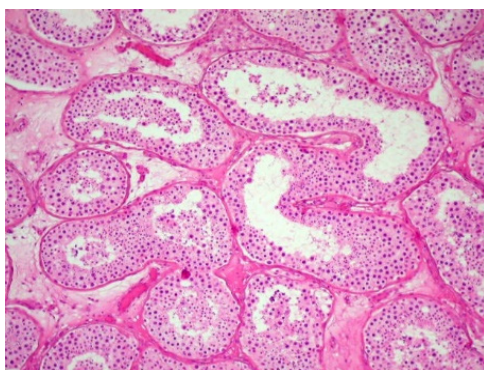


Рисунок 4 – Гистологическая картина яичка II группы 2-й подгруппы. Гипопластический тип строения. Окраска гематоксилином и эозином ($\times 150$)

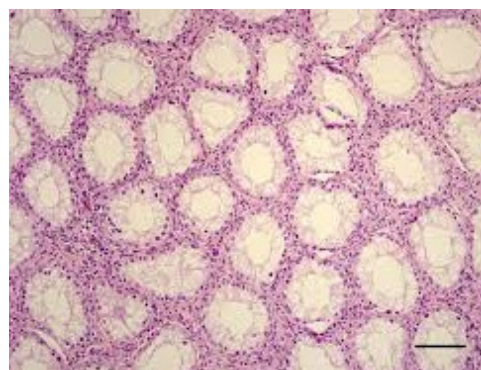


Рисунок 5 – Гистологическая картина яичка II группы 3-й подгруппы. Гиперпластический тип строения. Окраска гематоксилином и эозином ($\times 100$)

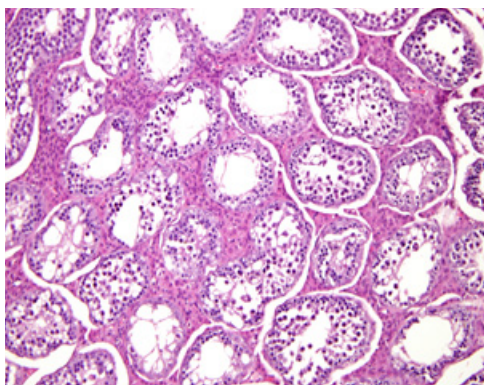


Рисунок 6 – Гистологическая картина яичка II группы 4-й подгруппы. Гипопластический тип строения. Окраска гематоксилином и эозином ($\times 100$)

ми были выражены и в 3-й подгруппе. При длительном течении гестозов и большей его тяжести, клетки Лейдига, оставаясь в большом количестве, начинали уменьшаться в размерах, суданофилия их цитоплазмы снижалась. На этом фоне в канальцах нарастали явления лизиса (рисунок 5). Формирующийся в данных наблюдениях гиперпластический тип строения яичек, вероятнее всего, связан с изменением уровня секреции хориального гонадотропина [6].

Интересными представляются изменения в структуре яичек в 4-й подгруппе, в которой те или иные заболевания матери на протяжении всей беременности сочетались с гестозами или инфекционным заболеванием второй половины беременности. В данных наблюдениях на фоне гипопластического типа строения в строме появлялось значительное количество активных форм клеток Лейдига, размеры которых, как и содержание в них липидов оказывалось ниже, чем в 1-й подгруппе наблюдений (рисунок 6).

Выводы

1. При оценке типа строения яичек плодов и новорожденных необходимо учитывать: срок беременности, тяжесть, продолжительность и время заболевания матери во время беременности, а также продолжительность внеутробной жизни новорожденного.
2. На основании данного материала делать конкретные выводы о связи нарушений репродуктивной способности взрослого организма с патологией беременности матери некорректно, тема требует дальнейшего исследования с применением экспериментального моделирования.

Литература

1. Современные проблемы перинатологии / отв. ред. К. Гросс. Тарту, 1983. Вып. 634. С. 146.
2. Лысенко А.И. Анализ морфологических классификаций поврежденных яичка при мужском бесплодии / А.И. Лысенко, И.Д. Кирпатовский // Архив патологии. 1991. № 12. С. 63.
3. Ишпахтин Ю.И. Особенности развития плода в перинатальном периоде в зависимости от пола и предлежания / Ю.И. Ишпахтин, В.Л. Стрельцова, Р.И. Бакшеева и др. // Юбилейный сб. науч. тр. ученых-медиков, посвященный 35-летию ВГМИ; под ред. Ю.В. Каминского. Владивосток: Прим. изд-во, 1994. С. 79–89.
4. Гибер Е.С. Сперматогенез и его регуляция / Е.С. Гибер, Л.В. Данилова, Е.Ф. Князева. М.: Наука, 1983. С. 232.
5. Быков В.Л. Сперматогенез у мужчин в конце XX века / В.Л. Быков // Проблемы репродукции. 2000. № 1. С. 6–13.
6. Пшеничникова Т.Я. Бесплодие в браке / Т.Я. Пшеничникова. М.: Медицина, 1991. С. 320.