

## ДРЕНИРОВАНИЕ ПОЧЕК У ДЕТЕЙ И ВЗРОСЛЫХ ПРИ ГИДРОНЕФРОЗЕ

*И.В. Колесниченко*

Рассматривается применение силиконового двухходового катетера Фолея с одновременным наложением интубационного дренажа или стент-катетера как альтернативный метод дренирования лоханочно-мочеточникового сегмента при гидронефрозе.

*Ключевые слова:* гидронефроз; дренирование; пиелостомия.

Последние десятилетия ознаменовались значительными успехами в диагностике и лечении больных с гидронефрозом. Этому способствовало внедрение в практическую урологию новых технологий и современного хирургического оснащения [1]. Появление эндоурологических пособий для урологических операций привело к значительному расширению возможностей оказания специализированной помощи больным с гидронефрозом. Под понятием “гидронефротическая трансформация” принято понимать все заболевания верхних мочевых путей, приводящие к нарушению оттока мочи, что в дальнейшем сказывается на функциональном состоянии почек. Это стойкое и прогрессивное нарастающее расширение лоханки и чашечек, возникающее вследствие застоя мочи и нарушения иннервации и кровообращения почечной паренхимы [2, с. 59–61].

В современной литературе существует большое число работ, отражающих суть и лечение данного заболевания, предложены новые методы диагностики и малоинвазивного лечения. До сих пор современными и зарубежными авторами обсуждаются подходы к оперативному лечению, дренированию почек и неоперативной коррекции заболеваний, приведших к гидронефрозу. По-прежнему открытым остается вопрос о выборе хирургического вмешательства и методах дренирования по-

чек, предложении консервативной коррекции при патологических состояниях, ведущих к развитию гидронефротической трансформации у взрослых, подростков и детей.

**Материалы и методы.** До сих пор дискуссионным остается вопрос о методе дренирования почек. Литературные данные, касающиеся определения показаний и выбора метода отведения мочи, свидетельствуют, что по данному вопросу нет единого мнения, он остается не изученным или освещен недостаточно.

С 70-х гг. XX в. в урологическую практику стали внедряться малоинвазивные методы лечения: бужирование и баллонная дилатация стриктур различных отделов мочеточника (рисунок 1). Эффективность вышеуказанных методик, по данным различных авторов, составляет в среднем 64–80 % [3]. К недостаткам необходимо отнести их неэффективность при длительно существующих, рецидивных, протяженных стриктурах лоханочно-мочеточникового сегмента, а также при развитии стеноза мочеточника, обусловленного сдавлением извне [4, с. 52–58].

В последнее время российскими и зарубежными авторами освещается методика внутреннего дренирования почек путем установки стент-катетера в почку (рисунок 2) [5; 6, с. 260–264]. Это менее травматичный метод, он не требует перфо-

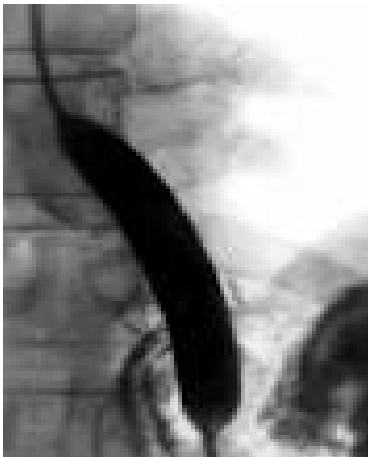

Рисунок 1 – Баллонная дилатация при стриктуре мочеточника

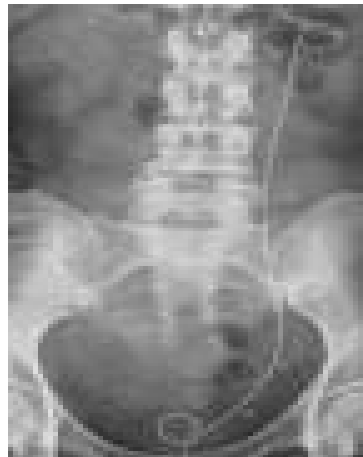


Рисунок 2 – Стентированная почка при стриктуре лоханочно-мочеточникового сегмента

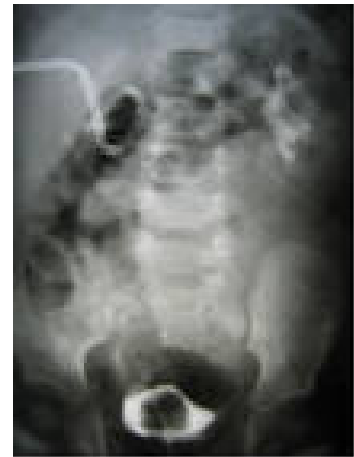

Рисунок 3 – Пункционная нефростомия почки

рации паренхимы почки, снижая тем самым риск развития рубцовых изменений вокруг дренажа и катетероассоциированных инфекций, не влияет на трудоспособность и социальную дезадаптацию больного. Однако при установке стент-катетра имеются свои отрицательные стороны в плане цистоскопического его удаления с возможностью реинфекции и травматизации слизистой уретры, а также необходимостью установки в раннем послеоперационном периоде уретрального катетера с целью предупреждения пузырно-почечных рефлюксов [5].

Усовершенствование методов диагностики и лечения позволяет пересмотреть некоторые тактические вопросы у пациентов с различными урологическими заболеваниями и их осложнениями, в основе которых лежит нарушение пассажа мочи. Анализ методов отведения мочи из верхних мочевых путей в урологической клинике ММА им. И.М. Сеченова за 15 лет (1989–2003 гг.) показал, что все чаще в современную урологическую практику входят пункционные методы дренирования почек, в частности пункционная нефростомия (рисунок 3).

Открытая нефростомия является спасительной операцией и необходима при всех угрожающих жизни ситуациях – прогрессировании гнойного процесса, кровотечении из почки с тампонадой чашечно-лоханочной системы сгустками крови, неудавшейся пункционной нефростомией, осложнениями при нефролитотрипсии [7].

В Республиканском научном центре урологии г. Бишкек с 2003 г. в качестве альтернативного метода дренирования почки мы использовали на-

ложение пиелостомы с применением двухходового силиконового катетера Фолея наряду с интубационной трубкой или стент-катетером (рисунок 4). Размер катетера зависел от возрастных критериев пациента. В детском возрасте устанавливали катетеры с нумерацией 10–12, взрослым – 14–16 по шкале Шарьерра, наконечник Тимана в длину составлял 0,5 см. Учитывая физиологическую емкость лоханки, в баллончик нагнетали жидкость в объеме 3–5 мл. Далее, на 6–7-е сутки баллончик катетера постепенно приспускали, удаляли интубационный дренаж, проводили антеградную пиелографию с целью уточнения проходимости ВМП. При подтверждении состоятельности анастомоза на 9–10-й день пиелостому удаляли.

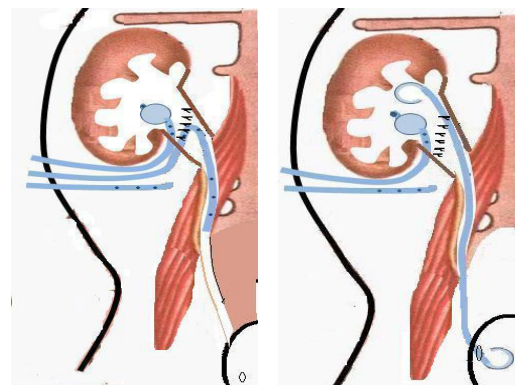


Рисунок 4 – Установка катетера Фолея, интубационной трубки и стент-катетера

Под наблюдением находилось 102 прооперированных пациентов в возрасте от одного года до 45 лет. Было обследовано 13 детей в возрасте 1–12

Таблица 1 – Распределение больных с гидронефрозом по видам оперативной коррекции и возрасту

Возраст, лет	Пластика ЛМС		А/вазальная пластика		Нефрэктомия		Уретеропиелолит		Кистэктомия	
	абс. ч.	%	абс. ч.	%	абс. ч.	%	абс. ч.	%	абс. ч.	%
1–12	9	17,0	2	15,4	1	4,5	1	7,7	-	-
13–18	15	28,3	-	-	1	4,5	2	15,4	-	-
19–45	29	54,7	11	84,6	20	91,0	10	76,9	1	100,0
Всего	53	100,0	13	100,0	22	100,0	13	100,0	1	100,0

лет, 18 подростков в возрасте 13–18 лет, 71 взрослый в возрасте 19 лет и старше. Лица мужского пола составили 54 %, лица женского пола – 46 %.

Правосторонняя локализация отмечена у 38 (37,2 %), левосторонняя – у 58 (56,8 %), двухсторонняя – у 6 (5,8 %) больных.

Виды хирургического лечения у пациентов с гидронефрозом представлены в таблице 1.

К радикальным операциям при гидронефрозе следует отнести метод Андерсена – Хайнса в модификации Кучера (45 %), антевазальный анастомоз (12,7 %), нефрэктомия (21,6 %).

Широкое внедрение отечественными и зарубежными урологами в практическую медицину внутренних стент-катетеров для дренирования верхних мочевых путей нами было использовано у 22 пациентов (27,5 %), открытая нефростомия была применена у 18 пациентов (22,5 %), пиелостомия по разработанной методике дренирования была проведена 28 пациентам (35 %), нефростома установлена 7 пациентам (8,8 %), без дренирования почек оперировано 5 больных (6,2 %).

Ближайшие и отдаленные результаты исследования больных при дренировании почек с помощью катетера Фоллея, оценивались в сроке от одного года до 10 лет.

При состоятельности анастомоза и отсутствии эктазии ЧЛС, в предложенном методе дренирования почек, на 6–7-е сутки баллончик катетера постепенно приспускали, сначала удаляли интубационный дренаж, далее проводили антеградную пиелографию для уточнения проходимости верхних мочевых путей. При подтверждении состоятельности анастомоза на 9–10-й день пиелостому удаляли.

**Результаты и их обсуждение.** По результатам наблюдения, у 28 пациентов, которым было проведено дренирование верхних мочевых путей путем наложения пиелостомы с использованием катетера Фоллея, при контрольном обследовании после ликвидации обструкции ВМП констатировано клиническое улучшение – исчезли жалобы, отмечавшиеся до операции, нормализова-

лись функциональные пробы, у одного больного в раннем послеоперационном периоде отмечалась атака пиелонефрита, купируемая назначением антибактериальных препаратов и уросептиков; рецидивов заболевания не было. Преимущество данного метода дренирования состоит в том, что раздутый баллончик, создавая герметичность лоханки при его натяжении, препятствует затеканию мочи в паранефральную клетчатку, дренажи в лоханке являются взаимозаменяемыми и при недостаточном функционировании одного из них контрольную функцию по отведению мочи берет на себя второй дренаж. Также сохраняется целостность коркового и мозгового вещества почки, в том числе нефронов почечной паренхимы. В раннем послеоперационном периоде возможно орошение лоханки антисептическими растворами, антибактериальными препаратами с целью предупреждения атаки пиелонефрита.

Анализируя сказанное выше, можно утверждать – пластические операции, выполненные удачно, хорошо переносятся лицами всех возрастов. Результаты оперативной коррекции оцениваются по ряду критериев, среди которых необходимо выделить проходимость анастомоза с улучшением эвакуаторной функции лоханки, уменьшение степени эктазии ЧЛС, восстановление уродинамики.

Ранняя диагностика, своевременность выполнения реконструктивно-пластических операций, длительное диспансерное наблюдение за пациентами являются залогом успешного лечения гидронефроза у детей и взрослых.

#### *Литература*

1. Гидронефроз / Ю.Г. Аляев, В.А. Григорян, Е.А. Султанова и др. М.: Гэотар-Мед, 2002. 40 с.
2. Лопаткин Н.А. Опыт хирургического лечения больных гидронефротической трансформацией и перспективы улучшения его результатов / Н.А. Лопаткин, Э.К. Яненко, Л.Г. Кульга // IX Всероссийский съезд урологов. М., 1997.

*О.Т. Кочоров, М.С. Алымкулова*

---

3. *Карпов В.К.* Баллонная дилатация стриктур мочеточников: автореф. дис. ... канд. мед. наук / В.К. Карпов. М., 1986.
4. *Теодорович О.В.* Рентген-эндоскопическая диагностика и лечение стриктур лоханочно-мочеточникового сегмента и мочеточника / О.В. Теодорович, М.И. Абдуллаев // Урология и нефрология. М., 2003. № 6.
5. *Григорян В.А.* Хирургическое лечение гидро-нефроза: дис. ... д-ра мед. наук / В.А. Григорян. М., 1998.
6. *Тан В.Ж.* // Urology. 2005. Vol. 62. № 2.
7. *Асланян Т.А.* Открытая нефростомия в урологической практике: дис. ... д-ра мед. наук / Т.А. Асланян. М., 2005.