

УДК 612.172.6:[615.03+612.821.44](23.03)

## ВЛИЯНИЕ АЛКОГОЛЯ И МИЛДРОНАТА НА МОРФОЛОГИЧЕСКУЮ СТРУКТУРУ СЕРДЕЧНОЙ МЫШЦЫ В УСЛОВИЯХ ВЫСОКОГОРЬЯ

*Ю.В. Козьмина, В.М. Петров, Г.И. Горохова, В.А. Лемешенко*

Установлено, что повышение алкоголя в крови в результате длительной принудительной алкоголизации у лабораторных животных вызывает миокардит. Представлен материал, доказывающий влияние милдроната на снижение уровня алкоголя и уменьшение признаков миокардита.

*Ключевые слова:* низкогогорье; высокогорье; принудительная алкоголизация; морфология; сердечная мышца; милдронат.

Социальный ущерб от алкоголизма огромен: распадаются семьи, растёт преступность, сокращается продолжительность жизни, снижается интеллектуальный уровень общества [1, с. 3–14]. Алкоголизм оказывает существенное негативное влияние на качество генофонда нации.

Почти все больные хроническим алкоголизмом страдают той или иной формой сердечной патологии, которая зачастую является причиной внезапной смерти. Наиболее часто встречаются алкогольная артериальная гипертензия и кардиомиопатия, нарушается метаболизм в ткани сердца, отмечаются выраженные изменения на ЭКГ и в морфологической картине [2, с. 1–5].

Длительное употребление алкоголя вызывает жировую инфильтрацию миокарда, дегенеративные изменения в стенках коронарных артерий и нейронах, расположенных в сердце. При микроскопическом исследовании у страдающих хроническим алкоголизмом наблюдаются исчезновение поперечной исчерченности миофибрилл, пикноз ядер, интерстициальный отек, вакуолярная и жировая дистрофия, иногда единичные или множественные очаги некроза, мелкие участки фиброза [3, с. 4748–4751].

При гистохимическом исследовании отмечается скопление нейтральных липидов в мышечных волокнах; содержание дегидрогеназ и оксидаз уменьшено. Электронная микроскопия выявляет дегенеративные изменения митохондрий мышечных волокон [4, с. 5–10].

Из современных препаратов с широким спектром действия наше внимание привлек милдронат. Механизм его действия определяется многообразием фармакологических эффектов: повышение

работоспособности, уменьшение симптомов психического и физического перенапряжения, активация тканевого и гуморального иммунитета, кардиопротекторное действие [5, с. 24–25]. Влияние алкоголя на сердечную деятельность и возможности коррекции выявленных нарушений в условиях высокогорья не изучено.

В связи с вышеизложенным, целью настоящего исследования являлось изучение морфологического состояния сердечной мышцы у крыс при принудительной алкоголизации и применении милдроната в условиях высокогорья.

**Материалы и методы.** Исследования выполнялись на высокогорной базе Института горной физиологии НАН КР, которая находится в горах Тянь-Шаня (перевал Туя-Ашуу, 3200 м над ур. м.), в июле-августе. В качестве экспериментальных животных были использованы белые беспородные крысы, которые были разделены на 4 группы:

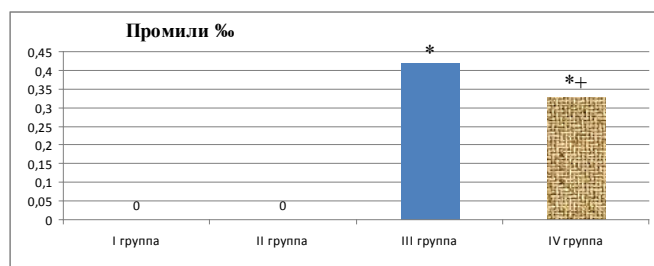
I группа – интактные животные (n = 6), находившиеся в низкогогорье (г. Бишкек, 760 м над ур. м.);

II группа – животные (n = 6), адаптировавшиеся в течение 60 дней в высокогорье (3200 м над ур. м.);

III группа – животные (n = 8) с принудительной алкоголизацией в течение 60 дней пребывания в условиях высокогорья;

IV группа – животные (n = 8) с принудительной алкоголизацией в течение 60 дней в условиях высокогорья и фармакоррекцией милдронатом (1 раз в сутки в дозе 15 мг/кг веса внутривенно) в течение последних 20 дней эксперимента.

Опыты проводились в соответствии с Европейской конвенцией о защите животных, используемых в экспериментальных целях (директива 86/609 ЕЕС).



Примечание: \* – изменения достоверные по сравнению с I группой;  
+ – изменения достоверны по сравнению с III группой,  $P < 0,05$ .

Рисунок 1 – Концентрация алкоголя в крови

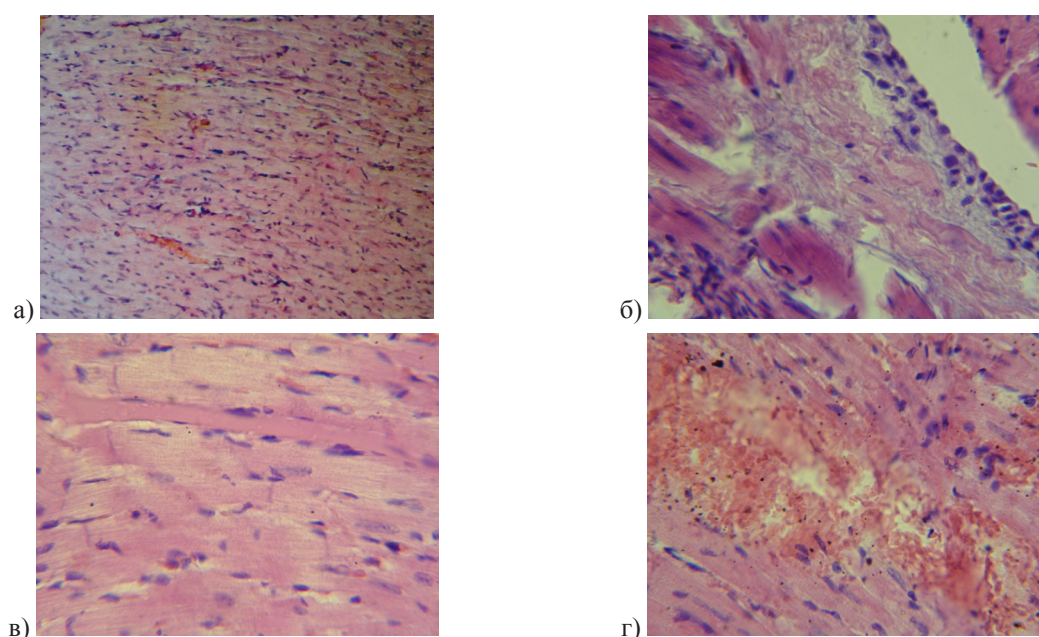


Рисунок 2 – Морфологическая картина изменений в сердце крыс в условиях высокогорья.  
(Окраска гематоксилином и эозином)

**а** – Контроль. Контуры клеток чёткие, ядра сохранены во всех клетках, не увеличены, чётко окрашены. Сосуды нормального тонуса, их стенки не уплотнены. В просветах сосуды содержат достаточное количество эритроцитов (X 63); **б** – Здоровые крысы после 60 суток адаптации. Признаки миокардита (X 400); **в** – сердце после принудительной алкоголизации. Признаки кардионекроза (X 400); **г** – сердце после принудительной алкоголизации с фармкоррекцией милдронатом. Картина миокардита (X 400)

Крысы содержались в условиях сбалансированного питания. Принудительную алкоголизацию проводили раствором этанола, который был единственным источником жидкости [6, с. 36–41]. Использовали возрастающие концентрации (10 дней – 5%-ный раствор этанола, 10 дней – 10%-ный, 20 дней – 15%-ный и в дальнейшем до 60 дня – 20%-ный). Эта методика является оптимальной для создания хронического алкоголизма и позволяет добиться потребления животными максимально

больших доз алкоголя, при которых он оказывает токсическое действие на организм.

Содержание этанола в крови определяли алкилнитритным газохроматографическим методом перед забоем [7, с. 15–17].

Для гистоморфологического исследования ткани брали кусочки размером 1,5×2×1 см, фиксировали в 10% р-ре формалина на фосфатном буфере pH 7,4 02M. После промывания в проточной воде, объекты обезживались в спиртах восходящей

концентрации и заливались в парафин-воск. С помощью санного микротомы из парафиновых блоков готовились срезы. Препараты окрашивались гематоксилин-эозином [8].

Забой животных проводился путем декапитации, после предварительной дачи эфирного наркоза.

**Результаты исследования.** Определение алкоголя в крови показало (рисунок 1), что у животных I и II групп, не употреблявших алкоголь, его не обнаружено. В III группе после приема алкоголя в течение 60 дней его уровень составил  $0,42 \pm 0,013 \%$ . У крыс, которым с 40-го по 60 день алкоголизации вводили милдронат, его концентрация в крови была снижена до  $0,33 \pm 0,014\%$ , ( $P < 0,05$ ).

При морфологическом исследовании (рисунок 2а) видно, что миокард интактных крыс (I группа) на продольном и поперечном срезах состоит из типичных (сократительных) кардиомиоцитов. На продольном срезе кардиомиоциты прямоугольной формы, в центре расположено хорошо окрашенное ядро, причем ядра сохранены во всех клетках. Они одинаковых размеров, не увеличены, четко просматриваются. Поперечная исчерченность миофибрилл сохранена. Типичные кардиомиоциты окружены рыхлой волокнистой соединительной тканью. В ней находится многочисленные сосуды артериального и венозного типа, стенки их не утолщены. Тонус сосудов разный, кровенаполнение достаточное, в некоторых препаратах – умеренное. Эритроциты в сосудах четко различимы. Склеротической перестройки органа не отмечается. Это описание соответствует нормальному строению миокарда [9, 10].

После 60-дневной адаптации в условиях высокогорья в сердечной мышце обнаружилось полнокровие, стазы, кровоизлияния в эпикарде, под эндокардом выраженная дистрофия миоцитов (гипохромия ядер, цитоплазмы), регистрируется умеренная периваскулярная мононуклеарная инфильтрация (рисунок 2б). Это свидетельствует об умеренно выраженном миокардите и дистрофических изменениях в миокарде.

В III группе животных дача алкоголя в горах привела к полнокровию, стазам, периваскулярным кровоизлияниям, очаговой лимфоцитарной инфильтрации интерстиция, разрастанию межволокнистой соединительной ткани с перифокальной гипертрофией миоцитов в субэндокардиальных участках, дистрофии мышечных волокон (рисунок 2в). Это свидетельствует о более выраженном миокардите с начальными признаками кардиосклероза. При введении милдроната наблюдалась дистрофия миоцитов в субэндокардиальной области, а также полнокровие, стазы, кровоизлияния, оча-

говая периваскулярная лимфоцитарная инфильтрация (рисунок 2г). Явления миокардита были менее выражены чем в группе без фармакоррекции.

#### Выводы

1. Длительная алкоголизация животных в условиях высокогорья сопровождалась увеличением уровня алкоголя в крови, а милдронат способствовал его снижению.

2. После 60-дневной адаптации в морфологической картине сердечной мышцы наблюдался умеренно выраженный миокардит и дистрофические изменения в миокарде.

3. Дача алкоголя привела и усугублению миокардита с появлением признаков кардионекроза. Введение милдроната уменьшило признаки миокардита.

#### Литература

1. Кулапина Т.И. Индустриализация и потребление алкоголя в развитых странах и в России за 150 лет // Новости науки и техники. Сер. Медицина. Вып. Алкогольная болезнь. 2001. № 1.
2. Богомолов Д.В., Пиголкин Ю.И., Богомолова И.Н. и др. Сравнительная характеристика морфологических изменений внутренних органов при острых отравлениях наркотиками и этанолом в судебной медицине // Алкогольная болезнь. 2003. № 2.
3. Арлеевский И.П., Галеев А.А., Мухаметшина Г.А., Аминова Ф.И. Случай острой алкогольной миокардиодистрофии с инфаркто-подобными изменениями электрокардиограммы // Рос. кардиол. журн. 2000. № 5.
4. Кактурский Л.В. Кардиомиопатия: классификация и патоморфология // Актуальные вопросы морфогенеза в норме и патологии: сб. науч. трудов. НИИ морфологии человека РАМН. М., 2002.
5. Калвиньеш И.Я. Метаболизм миокарда и ишемия // Метаболическая терапия и применение милдроната в клинической практике: материалы I междунар. научно-практической конф. Ялта: Grindex, 2003.
6. Шабанов П.Д. Модуляция пептидами самостимуляции латерального гипоталамуса у крыс при хронической алкоголизации / П.Д. Шабанов, А.А. Лебедев, В.В. Русановский и др. // Экспериментальная наркологию. 2006. № 3.
7. Акимов П.А. Влияние острой алкогольной интоксикации на содержание гликогена в печени и скелетных мышцах / П.А. Акимов, А.Г. Орбиданс, Г.А. Терхин и др. // Пат. физиол. и эксперим. терапия. 2010. № 2.
8. Меркулов Г.А. Курс патологической техники / Г.А. Меркулов. Л.: Медицина, 1969.

*А.И. Корабельников, Е.Н. Федотова, С.А. Салехов, Б.К. Сарсембаев, А.А. Донбай, И.Л. Черниченко*

---

9. *Струков А.И.* Патологическая анатомия: учебник / А.И. Струков, В.В. Серов, Д.С. Саркисов. М.: Медицина, 1995. 668 с.

10. Описание микропрепаратов по курсу частной гистологии: учебно-методическое пособие / под ред. Н.Н. Заречновой. Бишкек, 2002. 38 с.