

## СОСТОЯНИЕ ЭНДОМЕТРИЯ ПРИ ИНФЕКЦИЯХ, ПЕРЕДАЮЩИХСЯ ПОЛОВЫМ ПУТЕМ, У ЖЕНЩИН РЕПРОДУКТИВНОГО ВОЗРАСТА С НЕВЫНАШИВАНИЕМ БЕРЕМЕННОСТИ

*Е.В. Галиулина*

---

Представлены данные о морфофункциональных изменениях эндометрия под влиянием вирусной и микробной инфекции при невынашивании беременности.

*Ключевые слова:* эндометрий; инфекции, передающиеся половым путем; невынашивание беременности.

Проблема невынашивания беременности одна из самых актуальных на сегодняшний день. Прерывание беременности является, прежде всего, нарушением репродуктивной функции. Это приводит к возможным потерям последующих беременностей и провоцирует частоту спорадических выкидышей [1]. Исследования показали, что одной из основных причин перинатальной патологии является плацентарная недостаточность [1, 2]. Это морфологический синдром, который создается в результате структурных изменений, провоцируемых реакциями плаценты и патологическим состоянием организма [3].

Основными составляющими патогенеза являются: нарушение плацентарного кровотока, роль инфекционного агента, гормональные, иммунные аспекты, а также их взаимосвязь [3–6].

Таким образом, противоречивые и недостаточно изученные вопросы этиопатогенеза предполагают дальнейшее изучение основ и механизмов невынашивания беременности, а также поиски ранней диагностики и лечения.

В доступной нам литературе сведения о морфологических изменениях в структурах плаценты и эндометрия, играющих важную роль в развитии как плода, так и плаценты, весьма скудны и противоречивы. В данной работе мы постарались детально осветить патологические изменения в эндометрии при невынашивании в I триместре беременности.

Цель работы – изучить патоморфологические изменения эндометрия у женщин репродуктивного возраста с инфекциями, передающимися половым путем, при невынашивании беременности.

**Материал и методы.** Нами были исследованы гистологические срезы соскобов эндометрия при невынашивании беременности у женщин репродуктивного возраста с подтвержденными инфекциями. Для характеристики состояния эндометрия, его особенностей при невынашивании беременности инфекционно-воспалительного генеза были использованы морфологические методы исследования. Оценивалась степень выраженности хронического эндометрита (ХЭ), интенсивность лимфоцитарной инфильтрации, активность и характер воспаления. Контролем служили соскобы слизистой оболочки матки гинекологически здоровых женщин репродуктивного возраста при искусственных абортах на сроках до 12 недель беременности. Абортивный материал фиксировался в 10%-ном нейтральном формалине, заключался в парафин, срезы окрашивались гематоксилином с эозином [3].

**Результаты исследования.** Микроскопия срезов соскоба эндометрия у обследованных женщин с невынашиваемостью беременности показала наличие различных дистрофических изменений клеток слизистой оболочки матки и различную степень активности воспалительного процесса.

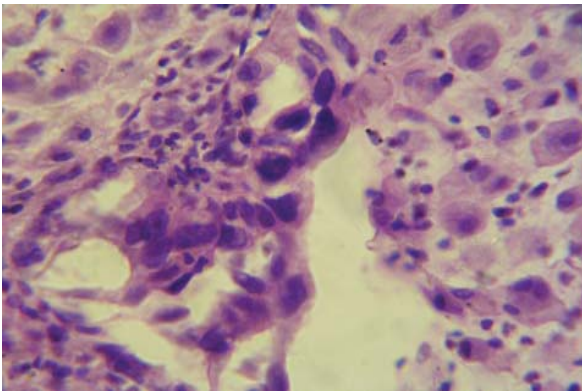


Рисунок 1 – Эндометрит при невынашивании беременности на сроке 4 недель. Значительный фиброз стромы, отсутствие преобразований желез слизистой оболочки матки (микрофото). Окраска: гематоксилин – эозин. Ув. ок. 7 × Об. 40

При герпетической инфекции отмечена более выраженная фибробластическая трансформация клеток стромы эндометрия, более значительный фиброз, отсутствие соответствующих секреторных преобразований желез слизистой оболочки матки (рисунок 1).

В базальном эндометрии обнаруживается очаговый васкулит с выраженной дистрофией вплоть до некроза или явления тромбоваскулита с организацией тромбов и облитерацией сосудов. Воспалительно-клеточная инфильтрация скудная и представлена в виде мелких скоплений в фибрированной строме (рисунок 2).

При бактериальной этиологии происходят значительные изменения покровных эпителиоцитов

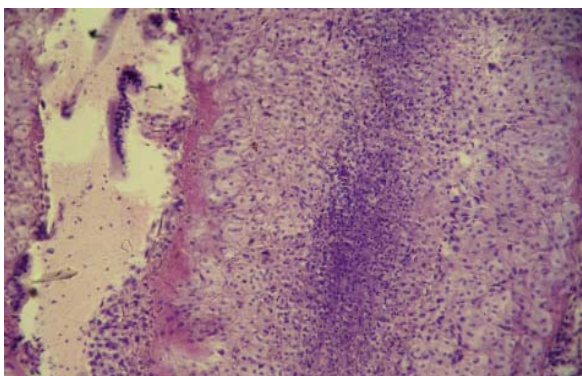


Рисунок 3 – Изменения покровных эпителиоцитов и клеток желез, выраженная полиморфно-клеточная инфильтрация слизистой оболочки матки на сроке 7–8 недель беременности (микрофото при бактериальной инфекции). Окраска: гематоксилин – эозин. Ув. ок. 7 × Об. 100

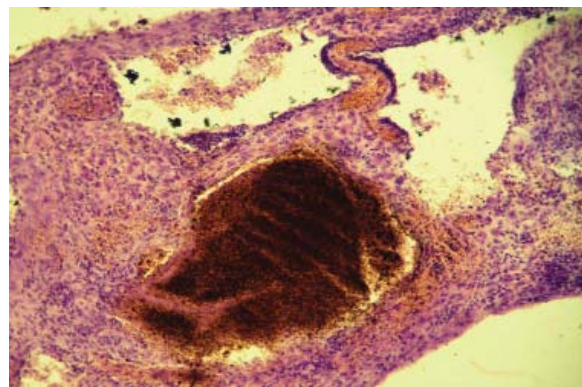


Рисунок 2 – В базальном эндометрии обнаруживается очаговый васкулит с выраженной дистрофией вплоть до некроза, явления тромбоваскулита с организацией тромбов и облитерацией сосудов на сроке 12 недель беременности. Микрофото. Окраска: гематоксилин – эозин. Ув. ок. 7 × Об. 100

и клеток желез, различно выраженная полиморфно-клеточная инфильтрация слизистой оболочки матки (рисунок 3). Снижается объемная плотность покровного эпителия эндометрия за счет фибринолитической перестройки стромы и сосудов, объема желез и повышенного объема соединительной ткани. Эти изменения соответствовали высокой активности воспалительного процесса.

При хламидийной этиологии ХЭ отмечались значительные дистрофические изменения покровного эпителия, glandулоцитов маточных желез, фибропластическая перестройка элементов стромы, миксоматоз эндометрия, гематогенное инфицирование с поражением децидуальной оболочки. Наблюдалась мальформация сосудов эндометрия

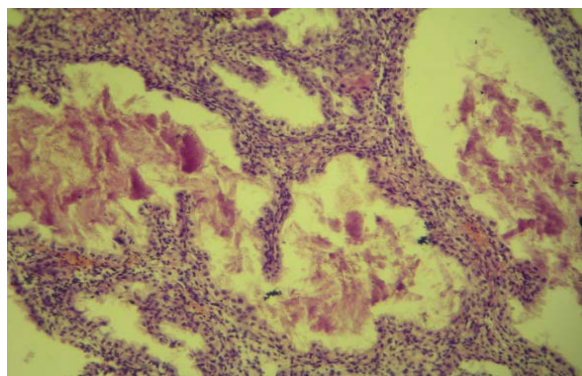


Рисунок 4 – Мальформация эндометрических сосудов (венул, прекапилляров) со структурными признаками лимфостаза, плазмо- и лимфоррагии стромы на сроке 6–7 недель беременности при хламидийной инфекции (микрофото). Окраска: гематоксилин – эозин. Ув. ок. 7 × Об. 100

(венул, прекапилляров) со структурными признаками лимфостаза, плазмо- и лимфоррагии стромы (рисунок 4). Среди элементов с необильной воспалительно-клеточной инфильтрацией преобладали лимфоциты и макрофаги с наличием плазмочитов.

При ХЭ уреоплазменно-микоплазменной этиологии в эндометрии выявлялись мозаичные умеренно выраженные воспалительные изменения с преобладанием в отдельных участках продуктивных васкулитов, с мозаичной картиной строения слизистой оболочки матки с чередованием очагов фиброза, атрофии и полипоза эндометрия.

Вышеизложенное говорит о том, что при невынашивании беременности у обследованных женщин под влиянием вирусной и микробной инфекции происходят морфофункциональные изменения эндометрия. В первом триместре беременности при наличии эндогенной интоксикации в эндометрии выявляются: мозаичность воспалительно-регенераторных изменений, отсутствие секреторных преобразований желез слизистой оболочки матки, выражены явления фиброза.

Таким образом, выявленные нарушения в матке требуют проведения комплексного лечения, направленного на восстановление структурно-функциональных повреждений эндометрия с целью

нормализации состояния матки и последующего вынашивания беременности.

### *Литература*

1. *Айдагулова С.В.* Роль патологии фолликулярной ткани яичников в развитии овариальной дисфункции / С.В. Айдагулова, Г.И. Непомнящих, Ю.В. Галкина и др. // Бюл. экспер. биол. и мед. 2007. Т. 144. № 10. С. 452–457.
2. *Сидельникова В.М.* Привычная потеря беременности / В.М. Сидельникова. М.: Триада X, 2005. 320 с.
3. *Автандилов Г.Г.* Проблемы патогенеза и патологоанатомической диагностики болезней в аспектах морфометрии / Г.Г. Автандилов. М.: Медицина, 1984. 286 с.
4. *Кулаков В.И.* К вопросу о патогенезе привычного выкидыша / В.И. Кулаков, В.М. Сидельникова // Акушерство и гинекология. 2002. № 4. С. 3–5.
5. *Сидельникова В.М.* Невынашивание беременности / В.М. Сидельникова, Г.Т. Сухих. М.: МИА, 2010. 187 с.
6. *Rodger L., Bick M.H.* Recurrent miscarriage: causes, evaluation and treatment // *Medscape Women's Health*. v. 1998. № 3. P. 3–10.