

КОМБИНИРОВАННОЕ ЛЕЧЕНИЕ ОСТРОГО КЕРАТОКОНУСА

М.А. Медведев, А.С. Поляк, Н.А. Тургунбаев

Предложена технология комбинированного лечения острого кератоконуса.

Ключевые слова: водянка роговицы; острый кератоконус; биопокрытие; кросслинкинг.

Острый кератоконус (Hydrops corneae) встречается приблизительно у 10 % больных хроническим кератоконусом [1, с. 75–77]. Вследствие разрыва десцеметовой мембраны происходит пропотевание водянистой влаги в строму роговицы. Предлагаются разнообразные способы лечения этого острого состояния от консервативных до радикальных хирургических. Нами предложена технология комбинированного лечения водянки роговицы.

Цель исследования – описать клинический случай водянки роговицы, пролеченный при помощи предложенной нами комбинированной методики.

Материалы и методы. Пациентка 30 лет обратилась в отделение Микрохирургии глаза в связи с резким ухудшением зрения и чувством дискомфорта на правом глазу. При осмотре острота зрения OS 1/∞ p.l.c. Биомикроскопически – субтоталь-

ный острый кератоконус с угрозой перфорации (рисунки 1–4). В анамнезе кератоконус I–II стадии OD, III стадии OS. Из сопутствующих заболеваний синдром Иценко – Кушинга.

В экстренном порядке больной проведена операция – биопокрытие силиковывсушенной роговицей с каймой склеры (рисунки 5, 6). По окончании операции проведена процедура кросслинкинга (рисунок 7) трансплантата по традиционной методике (Дрезденский протокол, 2003) [2, с. 620–627]. В послеоперационном периоде пациентка получала антибиотики и кортикостероиды в инстиляциях. Течение послеоперационного периода без особенностей.

Результаты и обсуждение. Биопокрытие было снято через 3 месяца после вмешательства (рисунок 8). Острота зрения на OS составляла 0,3 с/к.

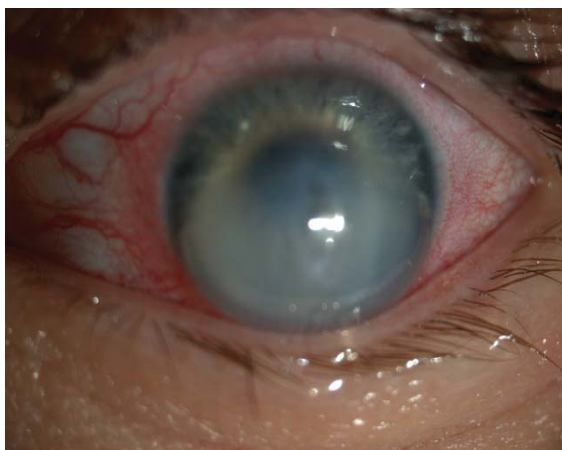

Рисунок 1 – Биомикроскопия: субтотальный острый кератоконус с угрозой перфорации левого глаза

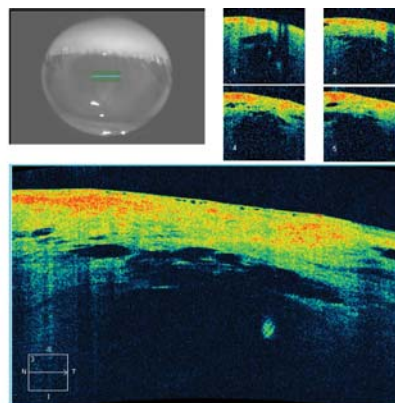


Рисунок 2 – На оптической когерентной томограмме, выполненной с помощью ОСТ Cirrus HD 300 видны нерегулярность слоев роговицы, выраженный отек, разрывы десцеметовой мембраны в зоне водянки роговицы

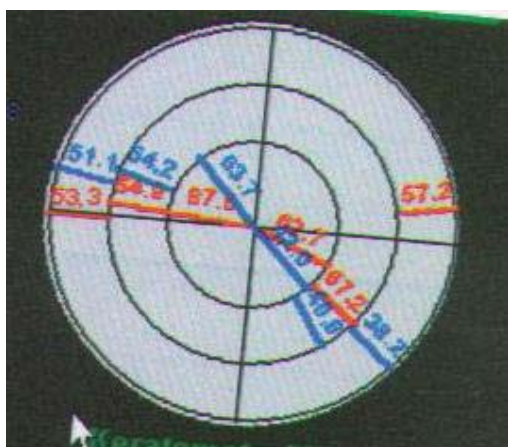

Рисунок 3 – Кератотопограмма: выраженный неправильный астигматизм

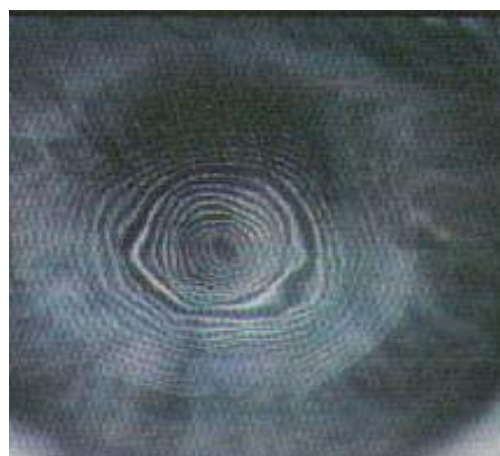


Рисунок 4 – Кератоскопия: искажение колец Плацидо

Нами была предложена оригинальная технология лечения острого кератоконуса, которая включает в себя наложение биопокровтия (возможно как из свежего, так и из лиофилизированного материала) и введение воздуха в переднюю камеру. Обязательными техническими особенностями процедуры считали наличие склеральных мостиков на эпитрансплантате, их прочную фиксацию к склере реципиента и плотное затягивание склеральных швов (6-0) после предварительно произведенного парацентеза с отсасыванием 0,1–0,15 мл камерной влаги. На последнем этапе при помощи инсулиновой иглы 27G косым вколком параллельно лимбу вводили 0,2–0,3 мл стерильного воздуха. Таким образом считали, что с одной стороны при

помощи туго фиксированного эпитрансплантата мы добиваемся уплощения эктазированной роговицы, а введенный в переднюю камеру воздух позволяет репонировать и прижать к строме разорванные участки эндотелия и десцеметовой оболочки, тем самым предотвращая дальнейшую гидратацию трансплантата. По завершении оперативного лечения производили кросслинкинг операционного поля (заявка на патент КР № 12075 от 17.08.2012). Две эти составляющие лечения известны давно, однако их совместное использование, на наш взгляд, должно быть гораздо более эффективным. Наличие эпитрансплантата надежно защищает эндотелий от ультрафиолетового облучения и в то же время поверхностные слои собственной роговицы должны были полу-

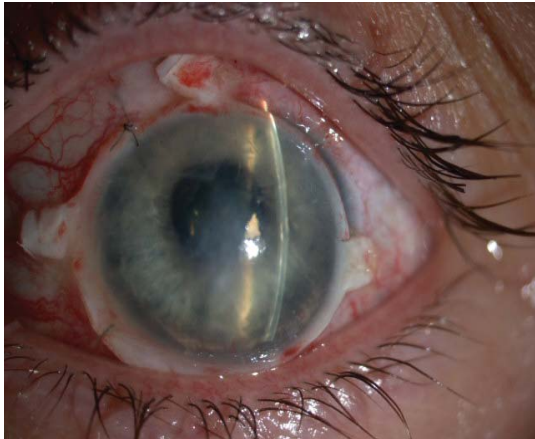

Рисунок 5 – Биомикроскопический вид сразу после операции – биопокрытие с каймой склеры

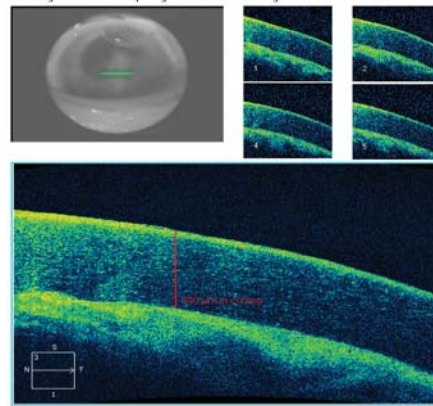


Рисунок 6 – Оптическая когерентная томограмма, выполнена с помощью OCT Cirrus HD 300 сразу после операции роговица левого глаза с биопокрытием

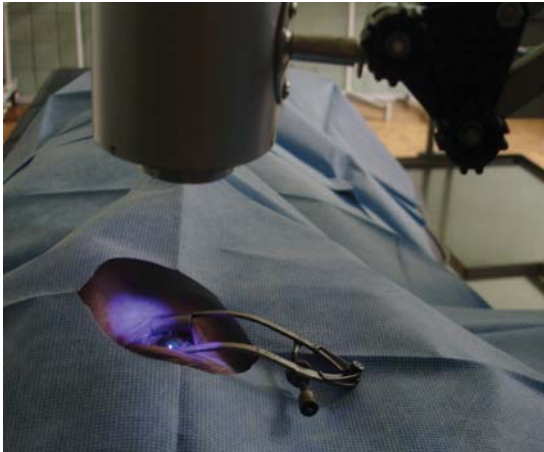


Рисунок 7 – Процедура кросслинкинга роговицы

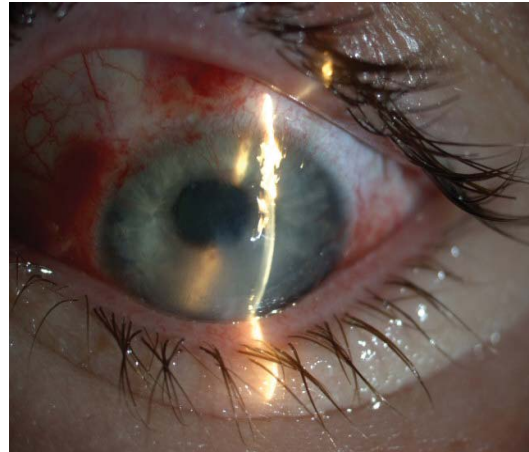


Рисунок 8 – Биомикроскопический вид сразу после снятия биопокрытия

чить достаточную для фотомодификации дозу ультрафиолета, тем самым в перспективе укрепив и уплотнив пострадавшую от *hydrops* роговичную ткань. За весь период наблюдения (до 18 мес.) зрительные функции остаются стабильными. Выполнять кератопластику считаем нецелесообразным ввиду удовлетворенности пациентки результатами операции, а также низкой вероятности рецидива.

Таким образом, предложенная нами комбинированная технология лечения острого кератоконуса

показала высокую безопасность и эффективность в плане восстановления зрительных функций.

Литература

1. *Слонимский А.Ю.* Тактика ведения больных при острым кератоконусе / А.Ю. Слонимский // Клиническая офтальмология. 2004. Т. 5. № 2.
2. *Wollensak G., Spoerl E., Seiler T.* Riboflavin / ultraviolet-a-induced collagen crosslinking for the treatment of keratoconus // Am. J. Ophthalmol. 2003. V. 135. № 5. P. 620–627.