

УДК 616.728.2-008.64-089.28+616.721-002.77 (575.2) (04)

ТЕХНИЧЕСКИЕ АСПЕКТЫ ЭНДОПРОТЕЗИРОВАНИЯ ТАЗОБЕДРЕННОГО СУСТАВА ПРИ РИЗОМЕЛИЧЕСКОЙ ФОРМЕ БОЛЕЗНИ БЕХТЕРЕВА

С.Ю. Амзаев, М.А. Богданов, Э.С. Садыков, К.С. Сергеев

Рассматриваются новые устройства и методы, улучшающие результаты эндопротезирования тазобедренного сустава у пациентов с ризомелической формой болезни Бехтерева.

Ключевые слова: болезнь Бехтерева; эндопротезирование.

Актуальность. Ризомелическая форма болезни Бехтерева, несмотря на значительные успехи в освоении новых методик ее лечения в травматологии и ортопедии, была и остается одним из наиболее тяжелых ревматоидных поражений тазобедренного сустава. Это обусловлено его ранним возникновением, быстрым прогрессированием, высокой частотой двустороннего поражения, резким снижением качества жизни и трудоспособности лиц в относительно молодом возрасте, а в некоторых случаях – стойкой и тяжелой инвалидизацией. Данная форма болезни Бехтерева характеризуется длительным хроническим воспалением коренных суставов (плечевого, тазобедренного, коленного) с их постепенным анкилозированием [1,2]. Анкилоз тазобедренного или коленного сустава приводит к стойкой потере подвижности в этих суставах, соответственно резко снижается качество жизни и наступает потеря трудоспособности. В связи с этим обстоятельством адекватное лечение данной категории больных и возможное восстановление их трудоспособности в дальнейшем представляет собой не только медицинскую, но и социальную проблему.

Эта задача вполне успешно решается с внедрением в практику современной ортопедии метода эндопротезирования. Однако при применении этого метода у данной категории больных имеется много нерешенных трудностей, изучению которых посвящена наша работа. Широкое внедрение тотального эндопротезирования тазобедренного сустава как способа лечения ризомелической формы болезни Бехтерева, является весьма перспективным и наиболее удач-

ным решением проблемы. Однако накопленный нами многолетний опыт показал, что тотальное эндопротезирование практически во всех случаях сопряжено с существенными техническими трудностями. Из-за полного костного анкилоза тазобедренного сустава, деформации проксимального отдела бедренной кости, отсутствия “анатомических ориентиров” сустава, длительной и стойкой ригидности мышц нижней конечности весьма сложно соблюсти основные требования технологии эндопротезирования стандартными моделями эндопротезов. Достижение стабильности и прочной фиксации, прежде всего, вертлужного компонента искусственно го сустава, обеспечение его контакта с костным ложем на всем протяжении и адекватного распределения действующих при нагрузке сил превращается в непростую, порой неразрешимую задачу. Поэтому при патологии тазобедренного сустава вследствие болезни Бехтерева довольно часто приходится искать индивидуальные решения или применять необоснованно повышенную травматизацию и расширение объема оперативного вмешательства. Целью нашей работы явилось улучшение результатов эндопротезирования тазобедренного сустава путем внедрения новых технических решений и способов.

Материалы и методы исследования. Наше научное исследование основано на опыте лечения 30 больных с ризомелической формой болезни Бехтерева, находившихся на оперативном лечении в отделении патологии суставов БНИЦТО с 2007 по 2010 г., с применением современных протезов, отвечающих мировым стандартам. По половому признаку, из общего числа опери-

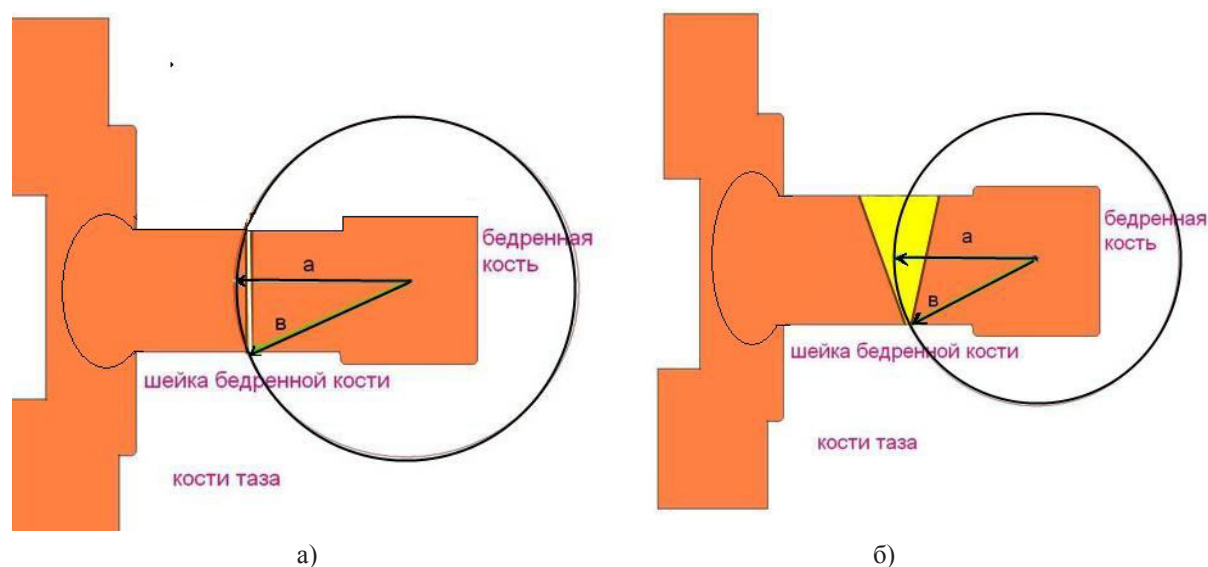


Рис. 1. Схема традиционной (а) и предложенной (б) остеотомии шейки бедренной кости

рованных: мужчин было 16 (53,3 %) и женщин 14 (46,7 %). Самому молодому пациенту было 18 лет, самому пожилому – 71 год. Средний возраст обследуемых больных составил – 35,5 лет. Детально исследовалось наличие соматической патологии у каждого больного. Установлено наличие соматической патологии у 17 (56,7 %) пациентов, из них наиболее часто встречающиеся: гипертоническая болезнь отмечена у 10 (33,3 %) пациентов, хронические obstructивные заболевания легких 15 (50 %) больных, и у 3 (10 %) больных отмечен хронический гастрит.

До поступления в Бишкекский научно-исследовательский центр травматологии и ортопедии большинство больных многократно получали комплекс консервативного лечения по месту жительства, эффективность консервативной терапии была незначительной и непродолжительной или отсутствовала совсем, и через некоторое время наступала контрактура или анкилозирования суставов.

Во многих случаях патологические изменения соответствовали последним стадиям заболевания (анкилоз), что явилось основанием для радикального лечения данных больных методом эндопротезирования.

Эндопротезирование тазобедренного сустава у больных всегда является плановым хирургическим вмешательством. Тщательная подготовка к выполнению предстоящей операции, анализ всех предполагаемых и имеющихся трудностей позволяет предотвратить или максимально

уменьшить риск возможных осложнений в раннем и позднем послеоперационных периодах.

Операцию тотального эндопротезирования тазобедренного сустава осуществляли переднебоковым доступом. Все оперативные вмешательства при эндопротезировании тазобедренного сустава нами проводились под СМА либо эндотрахеальным наркозом. При этом в обязательном порядке осуществлялось мониторирование деятельности сердечно-сосудистой и дыхательной систем во время всей операции.

Оперативное вмешательство состояло из трех основных этапов:

1. Подготовка бедренного компонента.
2. Подготовка вертлужного компонента.
3. Имплантация эндопротеза.

Стоит более внимательно остановиться на некоторых аспектах патологического процесса в области тазобедренного сустава, характерных для ризомиелической формы болезни Бехтерева, создающих значительные трудности во время операции.

После артротомии тазобедренного сустава вывихнуть головку бедренной кости в операционную рану из-за полного костного анкилоза не удается, и на начальных этапах нами применялась поперечная остеотомия шейки бедренной кости. Однако мы столкнулись с тем, что бедро тяжело ротировать кнаружи, дистальный остаток шейки бедра упирается в проксимальную часть (радиус шейки бедренной кости “б” больше радиуса свободного вращения “а”). С целью

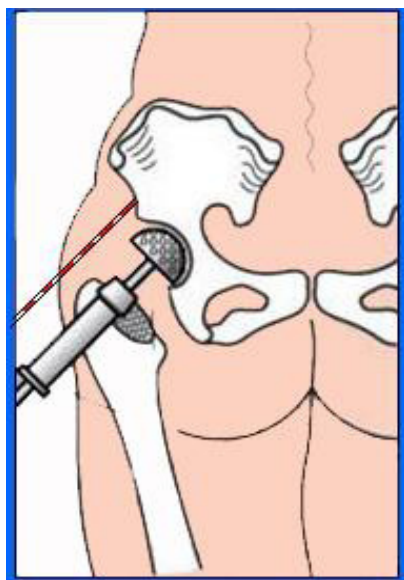


Рис. 2. Использование ориентировочного градуированного стержня

устранения этой проблемы нами предложена клиновидная остеотомия шейки бедра. Подробнее данная схема показана на рис. 1а, б.

Применяя предложенный способ остеотомии в операционной практике, мы беспрепятственно выводили шейку бедра в операционную рану, не создавая дополнительной травматизации окружающих мягких тканей, тем самым сокращая послеоперационный период. Также, применяя данный способ остеотомии шейки бедренной кости, мы исключили встречающиеся ранее интраоперационное осложнение – винтообразный перелом бедренной кости, происходивший при прикладывании чрезмерной физической силы во время ротации бедра, для выведения шейки бедренной кости в операционную рану.

Далее полусферическим буром наименьшего диаметра осуществляется первичное высверливание по направлению прямо вниз без угловых отклонений [3]. Большинство ортопедов при подготовке вертлужной впадины производят остеотомию краев впадины долотом до предполагаемых истинных “родных” границ. По нашему мнению, это является большой ошибкой, так как нередко случаи, когда хирург после этих манипуляций обнаруживает дефицит краев вертлужной впадины, что, в свою очередь, не дает стабильной фиксации ацетабулярного компонента эндопротеза.

Мы предлагаем формировать вертлужную впадину только с применением сферических бу-

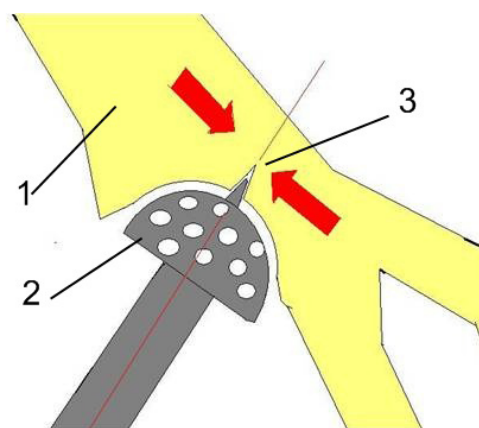


Рис. 3. Обработка вертлужной впадины новым полусферическим буром (стрелками показаны направления рассверливания):

- 1 – кости таза; 2 – полусферический полый бур с режущими отверстиями на рабочей поверхности;
- 3 – конусообразный стержень в передней части, длиной 5,0 мм и шириной у основания 3 мм

ров и по мере углубления экономно удалять излишки краев костной впадины. При отсутствии естественных ориентиров (края вертлужной впадины) для более точного формирования вертлужного компонента нами предложен следующий способ: под контролем ЭОП или внешних ориентиров в подвздошную кость внедряется градуированный стержень, расположенный параллельно центральной оси ацетабулярной впадины. Далее с последовательным 2-миллиметровым возрастанием диаметра буров под углом 40–45° и с необходимой антеверсией выполняется высверливание вертлужной впадины параллельно ориентировочному стержню (рис. 2). Градуировка на стержне позволяет хирургу сверять и контролировать глубину сверления.

Высверливание продолжается до тех пор, пока пробник чаши не займет устойчивого положения и не будет надежно закрыт костными стенками вертлужной впадины.

При использовании стандартных буров из-за вибрации и чрезмерных вращательных движений, осуществляемых оператором по отношению к оси бура, происходит избыточное высверливание полости. Это очень негативно сказывается на стабильности вертлужного компонента. Для профилактики таких интраоперационных осложнений нами предложено изобретение “Осевой направитель полусферического бура”. В лобовой части бура методом сварки

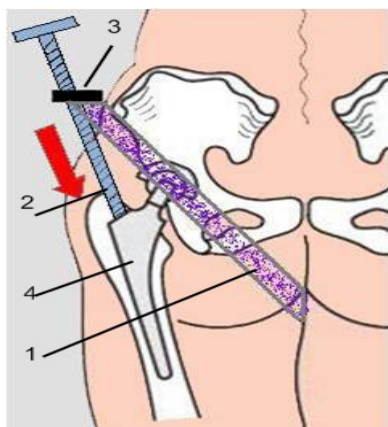


Рис. 4. Устройство для вправления компонентов эндопротеза:

- 1 – синтетический ремень в виде кольца с регулируемой длиной; 2 – штанга с резьбой, дистальный конец выполнен в виде конусообразного выступа (служит для упора в ножку эндопротеза), на другом конце имеет ручку для вращения оператором;
3 – металлическая планка с резьбовым отверстием, находящаяся в средней части ремня; 4 – ножка эндопротеза

устанавливается конусообразный стержень длиной 5,0 мм и шириной у основания 4 мм. При рассверливании предполагаемого места для установки вертлужного компонента стержень на буре, внедряясь в кость, играет роль направителя и не дает буре отклониться от намеченного первоначального вектора движения. Устройство “Осевой направитель полусферического бура” позволяет четко сохранить намеченное направление и пропорции при формировании полости дна вертлужной впадины для установки чашки эндопротеза без дополнительной потери костной ткани, причиной которой является вибрация при рассверливании. Глубина и диаметр полости строго соответствуют размерам использованного бура. Эти параметры дают возможность изначально стабильно установить вертлужный компонент эндопротеза, что снижает показатель отдаленных послеоперационных осложнений. Схема работы изобретения показана на рис. 3.

При поражении крупных суставов болезнью Бехтерева, как правило, из-за анкилоза тазобедренного сустава имеется ригидность мышц бедра и тазовой области (сгибательные контрактуры). Ригидность мышц, отсутствие их эластичности создает трудности для вправления головки эндопротеза в ацетабулярную чашку. Мышеч-

ной силы ортопеда и ассистентов недостаточно для выполнения такой тяжелой манипуляции. Многие ортопеды в таких случаях идут на установку головок меньшей высоты или внедряют бедренный компонент эндопротеза глубже в интрамедуллярный канал. Эти действия облегчают вправление головки эндопротеза, однако страдает длина конечности в сторону уменьшения.

Для облегчения вправления компонентов эндопротеза в случае ригидности мышц бедра нами разработано устройство “Осевой дистрактор”. Устройство состоит из синтетического ремня в виде кольца с регулируемой длиной, в средней части ремня имеется металлическая планка с резьбовым отверстием. В это отверстие вкручена штанга с резьбой, штанга на дистальном конце выполнена в виде конусообразного выступа (служит для упора в ножку эндопротеза), на другом конце устройство имеет ручку для вращения оператором. Схема работы устройства показана на рис. 4.

Кольцо из ремня одевается на оперируемую конечность и фиксируется в области промежности. По мере вращения рукоятки, устройство дистальным концом, фиксированным на бедренном компоненте эндопротеза, осуществляет дистракцию конечности и облегает вправление. В послеоперационном периоде с целью предупреждения нагноения мягких тканей продолжали начатую за 30 минут до операции антибиотикопрофилактику препаратами широкого спектра действия в среднетерапевтических дозах в течение 2–3 дней.

Швы снимали на 11–12-е сутки с момента операции. После заживления послеоперационной раны, при компенсации основных функций организма, на следующий день больные выписывались на амбулаторное лечение.

В период реабилитации основное внимание уделяли обучению больного правильной ходьбе с целью выработки нового стереотипа ходьбы, а также профилактике контрактур.

В первые часы после операции производится постоянный мониторинг, контроль артериального давления, измеряется температура тела и количество выделенной мочи. С целью купирования болевого синдрома вводятся анальгетики, включая наркотические препараты. В послеоперационном периоде с целью предупреждения нагноения мягких тканей продолжали начатую за 30 минут до операции антибиотикопрофилактику препаратами широкого спектра действия в среднетерапевтических дозах в течение 5–7 дней.

На следующий день после операции при отсутствии осложнений пациент переводится в отделение, где лечащий врач выполняет перевязку раны, оценивает общее состояние больного, состояние швов. Как правило, дренаж удаляется через 24–48 часов после операции. Производится контрольная рентгенография оперированного сустава, оценивается положение имплантата, относительно костных ориентиров.

В послеоперационном периоде, во избежание возможных осложнений со стороны внутренних органов, основное внимание уделяется ранней активизации больных с соблюдением мер предосторожности, прежде всего, профилактики вывиха головки эндопротеза. Через сутки после операции больные обучались изометрическим упражнениям на мышцы оперированной конечности, дыхательной гимнастике в постели. На вторые сутки больным разрешалось садиться в постели, опуская ноги в правильном полулежащем положении, исключая сгибание в оперированном суставе более 30 градусов. Также запрещалось приведение, чрезмерное сгибание и наружная ротация конечности (три запрещенных движения, которые могут привести к вывиху головки эндопротеза из ацетабулярного компонента) [4]. Швы снимали на 11–12 сутки с момента операции. После заживления послеоперационной раны, при компенсации основных функций организма, на следующий день больные выписывались на амбулаторное лечение. В последующие сутки основное внимание уделяли обучению больного правильной ходьбе, с целью выработки нового стереотипа ходьбы, а также профилактике контрактур.

Результаты и обсуждение. Из общего числа прооперированных больных отдаленные результаты лечения прослежены у 21 (83 %) от 1 до 3 лет. При определении степени нарушения функции пораженного тазобедренного сустава до оперативного лечения (патологическая установка конечности, укорочение, амплитуда движений в пораженном суставе, уровень активности самообслуживания и удовлетворенность пациентом качеством жизни) был применен метод стандартизованной оценки исходов лечения (СОИ-3), предложенный коллективом авторов Центрального института травматологии и ортопедии имени Н.Н. Приорова [5]. За основу взята методика, которая включает многочислен-

ные критерии оценки состояния тазобедренного сустава не только анатомического, но и функционального плана. Средняя оценка среди всех больных с ризомелической формой болезни Бехтерева составила 20 баллов (при максимуме в 100 баллов), что говорит о тяжелых функциональных нарушениях нижней конечности при данной форме заболевания.

При анализе больных с отдаленными достигнутыми результатами установлено, что у большинства из них оценочный балл состояния тазобедренного сустава по методу стандартизованной оценки исходов лечения (СОИ-3) составляет в среднем 70 баллов. Это обусловлено тем, что хорошие показатели восстановления функции тазобедренного сустава, нивелируются сопутствующими патологическими изменениями в позвоночном столбе и организме в целом. Применение предложенных разработок позволило значительно улучшить результативность эндопротезирования тазобедренного сустава при болезни Бехтерева.

Выводы. Таким образом, наш опыт применения эндопротезирования при ризомелической форме болезни Бехтерева мы оцениваем как положительный, полученные результаты подтверждают правильность выбора метода лечения. Широкое использование в практике лечения больных предложенных нами способов и методик позволит значительно улучшить качество конечных результатов. Эндопротезирование является оптимальным способом лечения патологий суставов при болезни Бехтерева.

Литература

1. *Букерадзе Г.А.* Клиническая рентгенрадиология. М., 2004. С. 266.
2. *Евдоким В.В., Пахоменко М.Г.* Клиническая ревматология. М., 2006. С. 78–79.
3. *Загородний Н.В.* Эндопротезирование тазобедренного сустава эндопротезами нового поколения // Вестник травматологии и ортопедии им. Н.Н. Приорова. 1999. № 4. С. 28–30.
4. *Burke D.W., Gates E.I., Harris W.H.* Centrifugation as a method of improving tensile and fatigue properties of acrylic bone cement // J.Bone ft.Surg. 1984. V. 66. № 7. P. 1265–1273.
5. *Мамтис Э.Р.* Метод стандартизованной оценки исходов лечения // Вестник травматологии и ортопедии им. Н.Н. Приорова. 2008. № 3. С. 13–15.