

УДК 616.33-089.87 (575.2) (04)

ВАРИАНТЫ КИШЕЧНОЙ ПЛАСТИКИ ПОСЛЕ ГАСТРЭКТОМИИ

Л.С. Панибратец – аспирант,
Б.Х. Бебезов – докт. мед. наук, профессор

Authors consider methods of a gastroenteric path continuity restoration after gastroectomy concerning a stomach cancer. The review of 49 sources of the domestic and foreign literature was carried out.

Рак желудка (РЖ), несмотря на наметившую тенденцию к снижению заболеваемости, по-прежнему сохраняет ведущее место в структуре онкологических болезней. Ежегодно в мире регистрируется 798 тысяч новых случаев и 628 тысяч смертей от этого заболевания [1]. В 2007 г. в Кыргызской Республике РЖ в структуре онкозаболеваний занимал 1-е место и стандартизированный показатель заболеваемости составил 14,1, а смертность – 12,4%.

Единственным радикальным методом лечения РЖ до настоящего времени является хирургический. Гастрэктомия – одна из основных операций в арсенале хирургического лечения больных РЖ. Наряду с неуклонным увеличением количества больных, успешно перенесших гастрэктомию, и улучшением отдаленных результатов, продолжает оставаться проблема послеоперационных болезней, обусловленных полным удалением желудка и изменением нормальных анатомо-физиологических соотношений в пищеварительном тракте.

Обеспечение высокого качества жизни больных является актуальной и многогранной проблемой, имеющее большое медикосоциальное и экономическое значение, особенно среди пациентов трудоспособного возраста.

Наиболее существенное значение в улучшении непосредственных и отдаленных результатов гастрэктомии имеет совершенствование методик формирования анастомозов в

широком понимании этого термина, как способ создания новых анатомических отношений после удаления всего органа. Одним из основных хирургических направлений улучшения качества жизни больных после гастрэктомии является усовершенствование и внедрение новых методов формирования пищеводно-кишечных анастомозов и еюногастропластики [2]. В настоящее время разработано более 70 модификаций гастропластики и реконструктивных операций. Методы реконструкции после гастрэктомии делятся на методы сохраняющие пассаж по 12-перстной кишке и на методы, выключаящие пассаж пищи по 12-перстной кишке, которые могут быть дополнены формированием резервуара [3].

Классификация методов восстановления непрерывности желудочно-кишечного тракта после гастрэктомии:

1. С сохранением пассажа по 12-перстной кишке.

Без резервуара (эзовагодуоденостомия, пластика сегментом тонкой кишки, пластика сегментом толстой кишки или илеоцекальным сегментом).

С резервуаром (пластика сдвоенным сегментом тонкой кишки, формируемого в области пищевода или дуоденального соустьей).

2. Без сохранения пассажа по 12-перстной кишке.

Без резервуара (пластика двоянным сегментом тонкой кишки с брауновским соустьем, пластика по Ру).

С резервуаром (сдвоенной петлей тонкой кишки, выделенной по Ру, формируемого в области пищевода или межкишечного анастомоза или на длинной непересеченной петле (uncut-Ru)) [3].

Первую успешную гастрэктомию в 1897 г. выполнил Shlatter, закончив операцию соединением пищевода с длинной петлей тощей кишки. Три последующих гастрэктомии выполнили американцы Brigham, Richardson, Macdonald, соединив пищевод с 12-перстной кишкой (рис. 1).

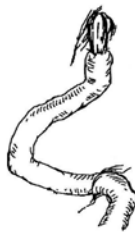

Рис. 1. Гастрэктомия с эзофагодуоденостомией.

По сводным данным Pack G.T. et al. (1947, 1957 г.) следует, что до 1920 г. удельный вес гастрэктомии с эзофагодуоденостомией составлял 41,3%, в 1921–1930 – 30%, а в 1931 по 1942 гг. – лишь 3,7%, в основном вследствие технических трудностей и высокой летальности, которая, по данным авторов, составляла 40,7% [4, 5]. Поэтому к середине XX столетия эта операция почти не применялась в хирургии желудка. Интерес к ней вновь появился после работ Dick N. (1953 г.) [6] и Nakayama K. (1954, 1956 гг.) разработавших технику подшивания поджелудочной железы к диафрагме для приближения 12-перстной кишки к пищеводу, что позволило снизить летальность до 3,2%. Наиболее значительным опытом использования эзофагодуоденоанастомоза в СССР обладала клиника, возглавляемая академиком Н.Н. Блохиным. По данным Н.Н. Блохина (1962 г.), летальность на 67 операций составила 20,8% [3]. А.И. Саенко (1985 г.) выполнил 56 гастрэктомий с эзофагодуоденостомией, послеоперационная летальность составила 19,6% [7]. По данным А.А. Бритвина (1973 г.), функциональные результаты также неудовле-

творительные: из 26 пациентов рефлюкс-эзофагит выявлен у 11, стеноз анастомоза – у 4 [8]. По данным К. Nakayama (1956 г.), стеноз эзофагодуоденоанастомоза на 263 гастрэктомии выявлен у 56 (7%) больных [9]. В.И. Оноприев (2004 г.) проанализировал опыт хирургического лечения 38 больных, которые перенесли гастрэктомию с концевой-петлевым пищеводно-кишечным анастомозом с включением 12-перстной кишки. Рефлюкс-эзофагит был выявлен у 2 пациентов, что составило 5,2%, демпинг-синдром – у 4 (10,5%). Автор утверждает, что эти данные свидетельствуют о том, что сохранение пассажа пищи по 12-перстной кишке способствует значительному уменьшению частоты развития и степени выраженности рефлюкс-эзофагита и демпинг-синдрома [10]. Однако, несмотря на кажущееся функциональное преимущество соединения пищевода с 12-перстной кишкой по сравнению с эзофагоэюностомией, обусловленное сохранением пассажа химуса через 12-перстную кишку, продемонстрировано в ряде работ [8, 11–13], использование этого метода реконструкции строго ограничено в равной степени анатомическими и онкологическими противопоказаниями. К первичным относят короткий абдоминальный отдел пищевода, неподвижность 12-перстной кишки, узкая грудная клетка и высокое стояние внутренних органов, ожирение, рыхлость стенок анастомозируемых органов. По соображениям онкологического радикализма эзофагодуоденостомия невозможна при распространенности опухоли на пищевод и 12-перстную кишку, при инфильтративных опухолях тела желудка, когда невозможно оценить истинную распространенность процесса [11].

С целью улучшения функциональных результатов гастрэктомии многие хирурги пытались заменить удаленный желудок трансплантатом на сосудистой ножке. Р. Henley (1952 г.) выполнил 15 гастрэктомий с еюногастропластикой изоперистальтическим сегментом тонкой кишки по типу “конец в конец” с 11 летальными исходами (рис. 2) [14].

К. Nakayama (1954 г.) разработал оригинальную модификацию еюногастропластики, выполнив 71 операцию с 2 летальными исходами [15]. Ряд отечественных и зарубежных

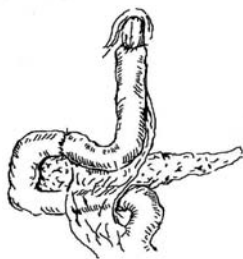


Рис. 2. Гастрэктомия с пластикой сегментом тощей кишки.



Рис. 3. Гастрэктомия с толстокишечной пластикой.

хирургов, применяющие еюнопластические операции утверждают, что последние обладают функциональными преимуществами [16–18]. Так, по данным Cuschieri A. (1990 г.), применившего интерпозицию тонкой кишки у 29 пациентов, эзофагит возник у 5 пациентов, стеноз еюнодуоденоанастомоза – у одного пациента. Muller S.C. (1982 г.) произвел 31 гастрэктомию с интерпозицией тонкой кишки, рефлюкс-эзофагит развился у одного пациента, что составило 3,1% [19]. D'Amico et al (1990 г.) отметил стабилизацию веса и отсутствие демпинг-синдрома у всех 23 пациентов [20]. Zilling T. et al (1998 г.) при анализе 19 рандомизированных исследований, включающих 866 пациентов, выявил, что сам факт сохранения пассажа по 12-перстной кишке с помощью тонкокишечной вставки не ассоциируется с улучшением питания, увеличением веса и не улучшает качество жизни [3]. Cuschieri A. (1990 г.) доложил, что частота несостоятельности пищевода-кишечного анастомоза после интерпозиции сегмента тощей кишки составляет 11% [21]. Winkler R. et al (1979 г.) сообщил о 49 гастрэктомиях, несостоятельность составила 22%.

Замещение желудка сегментом толстой кишки предложил d'Erigo (1950 г.), соединивший толстую кишку с пищеводом и 12-перстной кишкой (рис. 3) [22].

Основными методами кологастропластики являются пластика изоперистальтическим сегментом поперечно-ободочной кишки (способ State-Moroney), восходящей кишкой с участком подвздошной (способ Hunnicutt-Lee), и пластика сегментом левой половины толстой кишки (Huang M.H.).

По данным Sakomoto et al (1997 г.), при толстокишечной пластике у 47 больных получены хорошие функциональные результаты: рефлюкса не было, отмечена прибавка в весе [23]. Von Flue M. (1999 г.) произвел 20 гастрэктомий, применив илеоцекальную пластику, ни у одного из пациентов не выявил рефлюкс-эзофагит, прибавка в весе отмечена через 3 месяца после операции [24]. Наиболее значительным опытом использования толстокишечной пластики обладает Nagamachi, за 15 лет выполнено 185 кологастропластических операций. Частота рефлюкс-эзофагита составила 12,0% [25]. По данным В.Ю. Бохяна (2002 г.), после 16 гастрэктомий с пластикой толстой кишки частота послеоперационных осложнений составила 17,6%, летальность – 11,8% [26].

Летальность после толстокишечной пластики варьирует у разных авторов от 0% [23, 27, 28] до 16,7% [29]. Учитывая риск нарушения кровообращения в трансплантате, необходимость наложения дополнительного толсто-толстокишечного анастомоза ограничивает широкое применение кологастропластики.

В настоящее время наиболее популярный метод реконструкции при РЖ является гастрэктомию с эзофагоеюноанастомозом в отводящую петлю с межкишечным соустьем по Брауну – выключает из пищеварения 12-перстную кишку и не менее 40–50 см тощей кишки (рис. 4).

Правда, по данным многих авторов, в большинстве случаев такой вид реконструкции ведет к многочисленным постгастрэктомиическим синдромам. По частоте возникновения, выраженности клинических проявлений и инвалидизации, наиболее практическое значение имеют демпинг-синдром [1, 30–32], реф-

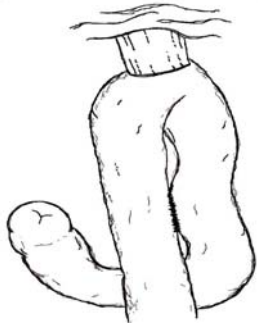


Рис. 4. Гастрэктомия с эзофагојеюноанастомозом в отводящую петлю с Брауновским соустьем.

люкс-эзофагит [2, 33–36], анемия [37–41], которые встречаются у 40–86% больных [7, 42, 43]. Число хирургов, использующих именно такой вид операций, неуклонно растет, особенно в желудочной онкохирургии.

На 7 конгрессе французских хирургов в 1893 г. Цезарь Ру доложил первое сообщение о применении Y-образного анастомоза (рис. 5).




Рис. 5. Гастрэктомия с реконструкцией типа Ру.

В настоящее время в клиниках Германии восстановление непрерывности пищеварительного тракта по Ру после гастрэктомии составляет 89%, в Японии – 83,3% [3]. Poweel D.C. et al (1983 г.) сообщил о выполнении 900 операций на желудке с использованием Y-образного анастомоза по Ру, с хорошими функциональными результатами [44]. Использование реконструкции типа Ру после гастрэктомии, по литературным данным, не увеличивает частоту послеоперационных осложнений [45]. Частота несостоятельности пищевода-кишечного анастомоза варьирует от 0 до 9,8%, послеоперационная летальность – от 2,3 до 9,3% [46–48]. По данным Нокс В. et al (2000 г.), выполнившего 46 гастрэктомий по Ру, частота осложнений составила 30,4%, послеоперационная смертность – 4,3% [49].

С целью возмещения резервуарной функции желудка и для предупреждения выраженных постгастрэктомических функциональных расстройств, ряд авторов предлагают формирование искусственного резервуара [50]. G. Porro (1956 г.) впервые из кишечного сегмента длиной 30–40 см на расстоянии 25 см от связки Трейца сформировал трехрядным швом сдвоенный резервуар и соединил его с пищеводом “конец в конец”, а с 12-перстной кишкой – двухрядным швом “конец в конец” (рис. 6). Проподимость резецированных концов кишечника восстановил межкишечным соустьем “бок в бок”, что позволило увеличить емкость искусственного “желудка” в два раза по сравнению с кишечной трубкой.

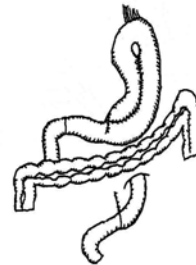

Рис. 6. Гастрэктомия с формированием резервуара из сегмента тонкой кишки.

Единичные работы посвящены оценке непосредственных и функциональных результатов после гастрэктомии по Ру и с формированием резервуаров на выделенной по Ру петле (рис. 7).



Рис. 7. Гастрэктомия с формированием резервуара на Ру петле (Hunt-Rodino).

Таким образом, несмотря на успехи желудочной хирургии, проблемы развития постгастрэктомических расстройств, трудовая и социальная реабилитация, повышение качества

жизни больных после операции остаются актуальными и далеки от окончательного решения. По данным многих исследований, однозначного преимущества какого-либо метода реконструкции не определено. Не разработаны четкие показания к применению того или иного способов реконструкции после гастрэктомии и часто метод реконструкции определяется возможностями специализированных отделений, опытом и квалификацией хирурга, традициями хирургической клиники.

Литература

1. *Завгородний Л.Г., Сычева В.В.* Ведущие клинические синдромы после гастрэктомии по поводу рака // Вестник хирургии им. И.И. Грекова. – 1976. – №12. – С. 21–26.
2. *Скотарев Н.П., Василенко Н.Н., Мавроди В.М.* Пищеводно-кишечный анастомоз при гастрэктомии // Хирургия. – 1999. – №11. – С. 12–14.
3. *Конюхов Г.В.* Варианты тонкокишечной пластики при гастрэктомии по поводу рака: Дис. ... канд. мед. наук. – М., 2006. – С. 8–11.
4. *Pack G.T., McNeer G.* Treatment of gastric cancer // Archives Surg. – 1957. – Chicago. – Vol. 75. – P. 868–870.
5. *Pack G.T., McNeer G.* Principals governing total gastrectomy // Archives Surg. – 1947. – P. 457–485.
6. *Dick N.S.* Die Anastomosierung des duodeums mit dem Esophagus nach Magenextirpation zweckmassig // Zbl. Chir. – 1953. – Vol. 78. – №21. – P. 865–876.
7. *Саенко А.И.* 25-летний опыт хирургического лечения рака желудка // Вестник хирургии им. Грекова. – 1985. – №8. – С. 19–22.
8. *Бритвин А.А.* Гастрэктомия с эзофагодуоденоанастомозом // Хирургия. – 1973. – №3. – С. 61–63.
9. *Nakayama K.* Evaluation of various operative methods for total gastrectomy // Surgery. – 1956. – №40. – P. 488–503.
10. *Оноприев В.И., Уваров И.Б.* Гастрэктомия с концево-петлевой еюногастропластикой при раке желудка // Хирургия. – 2004. – №9. – С. 32–36.
11. *Ахмедов Б.П.* Гастрэктомия с прямым эзофагодуоденоанастомозом при раке желудка: Автореф. дис. ... канд. мед. наук. – М., 1964. – С. 135.
12. *Хан С.В.* Некоторые данные усвоения пищи при эзофагоэюно- и эзофагодуоденоанастомозах после гастрэктомии в эксперименте и клинике // Вопросы онкологии и радиологии. – Алма-Ата, 1965. – С. 184–190.
13. *Mc-Corkle H.J., Harper H.A.* The problem of nutrition following complete gastrectomy // Annals of Surgery. – 1954. – №140. – P. 467–477.
14. *Henley F.A.* Gastrectomy with replacement a preliminary communication // Brit. J. Surg. – 1952. – №40. – P. 160.
15. *Nakayama K.* Evaluation of various operative methods for total gastrectomy // Surgery. – 1956. – №40. – P. 488–503.
16. *Nier H., Ulrich B., Jacobs G., Gunther E., Rumpf P.* Early complications and long-term results after total gastrectomy. A contribution to finding a method of gastric replacement, based on own observations // Langenbecks Arch Chir. – 1976. – Vol. 23. – №340(4). – P. 263–272.
17. *Henley F.A.* Gastrectomy with replacement a preliminary communication // Brit. J. Surg. – 1952. – №40. – P. 160.
18. *Otani Y., Igarashi N., Fujita K., Ishikawa H., Kubota T., Kumai K., Kitajima M.* Jejunal pouch interposition after total gastrectomy // Nippon Geka Gakkai Zasshi. – 1997. – №98(6). – P. 537–541.
19. *Muller S.C.* Gastrectomy-interposition of the jejunum. Results, function and histologic changes of the substitute stomach // Fortschr Med. – 1982. – Vol. 14. – №100 (1–2). – P. 28–33.
20. *D'Amico D., Ranzato R.* Digestive continuity, after total gastrectomy for cancer, via the interposition of a jejunal loop // Ann Ital Chir. – 1990. – №61(4). – P. 411–416.
21. *Cuschieri A.* Jejunal pouch reconstruction after total gastrectomy for cancer: experience in 29 patients // Br J Surg. – 1990. – №77(4). – P. 421–424.
22. *Шалимов А.А., Саенко В.Ф.* Хирургия пищеварительного тракта. – Киев: Здоровье, 1987. – С. 400.
23. *Sakamoto T., Fujimaki M., Tazawa K.* Ileo-colon interposition as a substitute stomach after total or proximal gastrectomy // Ann Surg. – 1997. – №226(2). – P. 139–145.
24. *Von Flue M., Metzger J., Hamel C., Curti G., Harder F.* Cecum reservoir // Chirurg. – 1999. – №70(5). – P. 552–561.
25. *Nagamachi Y.* Transposition of a colon segment as a gastric substitute after total gastrectomy // Gastroenterol Surg. – 1997. – №20. – P. 201–212.

26. *Бохян В.Ю.* Внутриплевральная толстокишечная пластика в лечении больных раком пищевода и желудка: Дис. ... канд. мед. наук. – М., 2002. – С. 180.
27. *Harder F., von Flue M., Hamel C.H., Degen L., Metzger J.* Pleo-cecal segment as stomach substitute // *Langenbecks Arch Chir Suppl Kongressbd.* – 1998. – №115. – P. 66–71.
28. *Holscher A.H., Siewert J.R.* Surgical treatment of adenocarcinomas of the gastroesophageal junction // *Dis Esophagus.* – 1988. – №1. – P. 35–49.
29. *Roukos D., Lorenz M., Hottenrott C.* Surgical treatment and prognosis of stomach carcinoma with special reference to gastrectomy as a standard operation // *Schweiz Med Wochenschr.* – 1988. – №118(20). – P. 783–786.
30. *Вилявин Г.Д., Бердов Б.А.* Болезни оперированного желудка. – М.: Медицина, 1975. – С. 296.
31. *Сигал М.З., Ахметзянов Ф.Ш.* Гастрэктомия и резекция по поводу рака. – Казань: Изд-во Казанск. ун-та, 1987. – С. 272.
32. *Панцирев Ю.М.* Патологические синдромы после резекции желудка и гастрэктомии (диагностика и лечение). – М.: Медицина, 1973. – С. 328.
33. *Кузин М.И., Рябцев В.Г.* Возможные пути улучшения ближайших и отдаленных результатов тотальной гастрэктомии при раке желудка // *Хирургия.* – 1966. – №6. – С. 76–80.
34. *Помосов Д.В.* Гастропластика при резекции и экстирпации желудка: Автореф. дис. ... канд. мед. наук. – Л. – С. 26.
35. *Кузнецов В.А., Агеев А.Ф., Федоров И.В.* Способ восстановления непрерывности пищеварительного тракта после экстирпации желудка // *Вестник хирургии им. И.И. Грекова.* – 1992. – №4. – С. 53–54.
36. *Бурцев А.Н.* Предупреждение рефлюкс-эзофагита при гастрэктомиях с помощью инвагинационно-клапанного энтероанастомоза // *Клиническая хирургия.* – 1968. – №10. – С. 32–40.
37. *Захаров В.И., Захаров А.Е., Крадинов А.И., Волобуев Н.Н., Лавров О.О., Резниченко А.И., Сидоренко В.Д.* О болезнях оперированного желудка и их профилактике // *Советская медицина.* – 1969. – №11. – С. 62–68.
38. *Саенко А.И.* 25-летний опыт хирургического лечения рака желудка // *Вестник хирургии им. Грекова.* – 1985. – №8. – С. 19–22.
39. *Кузин М.И., Чистова М.А.* Патогенетические аспекты постгастрорезекционных синдромов // *Хирургия.* – 1976. – №11. – С. 6–13.
40. *Bae J.M., Park J.W.* Trektomy // *World J. Surg.* – 1998. – №8. – P. 903.
41. *Yang H.K., Kim J.P.* Nutritional status of gastric cancer patients after total gas.
42. *Harju E.* Metabolic problems after gastric surgery // *Int. Surg.* – 1990. – Vol. 75. – №1. – P. 27–35.
43. *Кузнецов Н.А.* Функциональные результаты после гастрэктомии с эзофагодуоденопластикой у больных раком желудка: Автореф. дис. ... канд. мед. наук. – М., 1997. – С. 22.
44. *Beger N.G., Bittner R.* Jejunal pouch after total gastrectomy: a study of different substitutes for the stomach // *Gastric Cancer.* – Berlin, 1979. – P. 307.
45. *Powell D.C., Bivins B.A.* Technical complications of Roux-en-Y gastrojejunostomy // *Arch. Surg.* – 1983. – Vol. 118. – №1. – P. 922–924.
46. *Mendes de Almeida A.C., Dos Santos N.M., Aldeia F.J.* Total gastrectomy for cancer: Is reconstruction or gastric replacement reservoir essential? // *World J Surg.* – 1994. – №18. – P. 883–888.
47. *Кузин Н.М., Шкроб О.С., Успенский Л.В., Харнас С.С.* Выбор оптимального варианта реконструктивного этапа гастрэктомии // *Хирургия.* – 1992. – №3. – С. 40–43.
48. *Репин В.Н., Гудков О.С., Репин М.В.* Гастрэктомия с созданием тонкокишечного резервуара // *Хирургия.* – 2000. – №1. – С. 35–36.
49. *Плотников Е.В.* Формирование кишечного резервуара после гастрэктомии по Ру: Автореф. дис. ... канд. мед. наук. – Томск, 2001. – С. 125.
50. *Hoksch B., Muller J.M.* Complication rate after gastrectomy and pouch reconstruction with Longmire interposition // *Zentralbl Chir.* – 2000. – №125(11). – P. 875–879.
51. *Чернявский А.А., Лавров Н.А., Палагин С.Е.* Сравнительная оценка некоторых способов формирования пищеводно-кишечных анастомозов и реконструкции пищеварительного тракта после чрезбрюшинной гастрэктомии // *Анналы хирургии.* – 2002. – №5. – С. 29–35.