

УДК 617.735002.18-072.10-053.32
DOI: 10.36979/1694-500X-2022-22-5-3-6

**ОРГАНИЗАЦИЯ СИСТЕМЫ ОФТАЛЬМОЛОГИЧЕСКОГО СКРИНИНГА
НЕДОНОШЕННЫХ ДЕТЕЙ**

А.Р. Базарбаева, Э.К. Жумалиева, А.И. Ахметова

Аннотация. Впервые представлены статистические данные по ретинопатии недоношенных в Кыргызской Республике и описана система внедрения скрининга на примере организации офтальмологических осмотров недоношенных детей в отделении патологии новорожденных детей Национального центра охраны материнства и детства. По результатам скрининга предложены стандарты и критерии для определения групп рисков недоношенных детей для Кыргызской Республики. Ретинопатия недоношенных – патология сетчатки недоношенных детей, которая при отсутствии своевременного лечения может приводить к необратимой слепоте. Несмотря на высокие стандарты выхаживания недоношенных детей, ранее данный скрининг в Кыргызской Республике не проводился. В связи с отсутствием данных по ретинопатии недоношенных по Кыргызской Республике проведено пилотное исследование для определения частоты и структуры ретинопатии недоношенных. Скрининг проводился среди недоношенных детей, рожденных сроком гестации ранее 34 недель в Городском перинатальном центре и отделении патологии новорожденных детей Национального центра охраны материнства и детства. Представлены предварительные статистические данные и анализ структуры ретинопатии недоношенных в Кыргызской Республике. На базе НЦОМид сформирована устойчивая система диагностического скрининга ретинопатии недоношенных, определены критерии включения в скрининг.

Ключевые слова: ретинопатия недоношенных; недоношенные дети; скрининг.

**АРА ТӨРӨЛГӨН БАЛДАРГА ОФТАЛЬМОЛОГИЯЛЫК
СКРИНИНГ ЖҮРГҮЗҮҮ СИСТЕМАСЫН УЮШТУРУУ**

А.Р. Базарбаева, Э.К. Жумалиева, А.И. Ахметова

Аннотация. Биринчи жолу Эне жана баланы коргоо улуттук борборунун жаңы төрөлгөн ымыркайлардын патологиясы бөлүмүндө ара төрөлгөн ымыркайларга офтальмологиялык изилдөөлөрдү жүргүзүүнү уюштуруунун мисалында Кыргыз Республикасында ара төрөлгөндөрдүн ретинопатиясы боюнча статистикалык маалыматтар берилген жана скринингди киргизүү системасы сүрөттөлгөн. Скринингдин жыйынтыгы боюнча Кыргыз Республикасында ара төрөлгөн ымыркайлар үчүн тобокелдик топторун аныктоонун стандарттары жана критерийлери сунушталган. Ара төрөлгөн балдардын ретинопатиясы – ара төрөлгөн балдардын торчо челинин патологиясы, аны өз убагында дарылабаса, кайра кайтпай турган сокурдукка алып келет. Ара төрөлгөн ымыркайларга кам көрүүнүн жогорку стандарттарына карабастан, бул скрининг Кыргыз Республикасында буга чейин жүргүзүлгөн эмес. Кыргыз Республикасында ара төрөлгөндөрдүн ретинопатиясы боюнча маалыматтардын жоктугуна байланыштуу, ара төрөлгөн балдардын ретинопатиясынын жыштыгын жана түзүмүн аныктоо үчүн пилоттук изилдөө жүргүзүлдү. Шаардык перинаталдык борбордо жана Эне жана баланы коргоо улуттук борборунун жаңы төрөлгөн ымыркайлардын патологиясы бөлүмүндө кош бойлуулуктун 34 жумасына чейин төрөлгөн ымыркайларга скрининг жүргүзүлгөн. Алдын ала статистикалык маалыматтар жана Кыргыз Республикасында ара төрөлгөндөрдүн ретинопатиясынын түзүмүнө талдоо жүргүзүлгөн. Эне жана баланы коргоо улуттук борборунун базасында ара төрөлгөндөрдүн ретинопатиясына диагностикалык скрининг жүргүзүүнүн туруктуу системасы түзүлдү, скринингге киргизүү критерийлери аныкталды.

Түйүндүү сөздөр: ара төрөлгөн балдардын ретинопатиясы; ара төрөлгөн ымыркайлар; скрининг.

**ORGANIZATION OF THE OPHTHALMIC SCREENING SYSTEM
FOR PREMATURE CHILDREN**

A.R. Bazarbaeva, E.K. Zhumaliyeva, A.I. Akhmetova

Abstract. For the first time, the article presents statistical data on Retinopathy of prematurity in the Kyrgyz Republic and describes a system for introducing screening on the example of organizing ophthalmological examinations of preterm

babies in the department of pathology of newborns of the National Center for Maternal and Childhood Care. Based on the results of the screening, standards and criteria were proposed for determining the risk groups of premature babies for the Kyrgyz Republic. Relevance. Retinopathy of premature babies is a pathology of the retina of premature babies, which, if not treated promptly, can lead to irreversible blindness. Despite the high standards of nursing premature babies, this screening has not previously been carried out in the Kyrgyz Republic. Target. Due to the lack of data on Retinopathy of prematurity in the Kyrgyz Republic, a pilot study was carried out to determine the frequency and structure of Retinopathy of prematurity. Research methods. Screening was carried out in premature babies born before 34 weeks of gestation at the City Perinatal Center and the Department of Pathology of Newborns of the National Center for Maternal and Child Health. Results. Preliminary statistical data and analysis of the structure of Retinopathy of prematurity in the Kyrgyz Republic are presented. Conclusions. On the basis of National Center for Maternal and Childhood Care, a stable system of diagnostic screening for retinopathy of prematurity has been formed, criteria for inclusion in screening have been determined.

Keywords: retinopathy of premature babies; premature babies; screening.

Введение. Ретинопатия недоношенных – это заболевание глаз, возникающее у недоношенных детей, вызванное повреждением сетчатки, которое при отсутствии своевременной диагностики и лечения приводит к полной и необратимой слепоте у детей [1, 2].

Актуальность. Распространенность ретинопатии недоношенных детей варьируется от 5–8 % в развитых странах с высоким уровнем неонатальной помощи до 30 % – в развивающихся странах со средним уровнем дохода [3, 4].

Основной причиной ретинопатии недоношенных является преждевременное рождение ребенка: чем раньше ребенок родился и с меньшей массой тела, тем чаще у него развивается ретинопатия недоношенных и тем сложнее протекает ее течение. Частота ретинопатии недоношенных среди детей массой тела при рождении менее 1000 г достигает 90 %. Кроме того, если у ребенка имеются сопутствующие заболевания со стороны других органов, тяжесть ретинопатии усугубляется [5].

Расширение интенсивной терапии новорожденных привело к увеличению выживаемости недоношенных детей, что, в свою очередь, способствовало повышению риска развития ретинопатии недоношенных. Слепота из-за ретинопатии недоношенных возрастает в странах со средним уровнем дохода, где все больше недоношенных детей выживают благодаря улучшенному уходу за новорожденными и где не хватает оборудования и знаний для диагностики и лечения ретинопатии недоношенных и ее профилактики среди работников здравоохранения [6].

Известно, что с 2011 г. ретинопатия недоношенных занимает первое место в нозологической структуре причин детской слепоты и слабо-

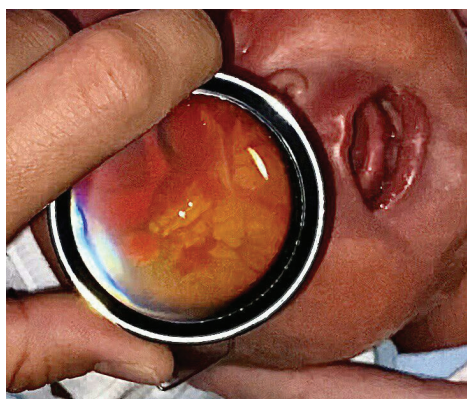видения в Российской Федерации и Казахстане, и составляет 20–31 % [7].

Улучшение службы выхаживания новорожденных детей в Кыргызстане привело к снижению уровня смертности и увеличению выживаемости крайне недоношенных детей, что способствовало увеличению доли недоношенных детей до 7–8 % от общего количества новорожденных, из которых 1,5 % составили дети с экстремально низкой массой тела при рождении.

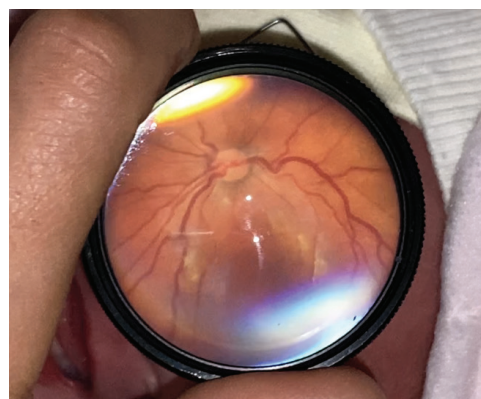Ретинопатия недоношенных является динамической патологией с быстро прогрессирующим течением и финалом в виде отслойки сетчатки [8]. Ранее статистические данные данной патологии по Кыргызской Республике отсутствовали, так как в период активности патологии недоношенные дети не проходили осмотр, а в финале данная нозология смешивалась с общим количеством отслоек сетчатки. В связи с этим было начато пилотное исследование с целью определения частоты и структуры ретинопатии недоношенных в Кыргызской Республике.

Материалы и методы. В октябре 2019 г. был начат скрининговый осмотр недоношенных детей на предмет выявления ретинопатии недоношенных. Пилотными организациями были выбраны Городской перинатальный центр г. Бишкека и отделение патологии новорожденных детей Национального центра охраны материнства и детства как места наибольшей концентрации недоношенных детей. Осмотр проводился с использованием бинокулярного офтальмоскопа и линзы 28 дптр. Скрининг проводился у недоношенных детей, рожденных сроком гестации ранее 34-х недель, и длился до 45-й недели постконцептуального возраста.

Результаты исследования. В результате осмотра за период октябрь 2019 – декабрь



а)



б)

Рисунок 1 – Фотофиксация глазного дна с помощью смартфона и биолинзы:
а) 4А стадия с гемофтальмом; б) пре-плюс-болезнь

2019 г. на базе Городского перинатального центра было осмотрено 34 ребенка, из них у 11 была выявлена ретинопатия недоношенных. Среди осмотренных детей 4 успешно пролечены в Республике Казахстан, 4 пациента вышли из-под наблюдения, у 3-х детей заболевание перешло в 5-ю стадию. Из 3-х детей 2 поздно обратились к врачу, у 1-го ребенка была выявлена задняя агрессивная ретинопатия недоношенных, и в связи с неудовлетворительным общесоматическим состоянием ребенок не мог быть транспортирован в г. Алматы.

На базе Национального центра охраны материнства и детства осмотрено 20 детей. Из них у 6 было выявлена ретинопатия недоношенных: 1 ребенок успешно пролечен, вышли из-под наблюдения 3 детей, и у 2-х закончилось отслойкой сетчатки в связи с поздним обращением.

По результатам пилотного скрининга было решено принять рабочий протокол внутреннего пользования по диагностике и ведению детей с ретинопатией недоношенных Национального центра охраны материнства и детства. Самый большой гестационный срок при рождении у ребенка с выявленной ретинопатией составил 34 недели. Основными отличительными критериями стали срок первого осмотра в 2 недели и критерий отбора – все дети, рожденные ранее 34 недель.

Основными сложностями стали отсутствие узкоспециальных знаний, транспортировка детей для лечения в Республику Казахстан

и информационный пробел о данной патологии среди населения.

Нами освоен единственный доступный для наших условий способ фиксации объективного статуса глаза с целью получения полноценной консультации для определения тактики ведения и необходимости своевременного перенаправления – фотофиксация глазного дна с помощью смартфона и биолинзы (рисунок 1). Освоение и внедрение данной системы позволило повысить качество как диагностических мероприятий, так и качество знаний, а также повышение точности сроков перенаправления.

С целью повышения информированности населения о проблеме ретинопатии недоношенных нами был запущен чат-бот в системе Телеграмм с детальной информацией о патологии, написанный доступным для пациентов языком на русском и кыргызском языках (рисунок 2).

За период январь 2020 г. – декабрь 2020 г. на базе НЦОМид осмотрено 234 ребенка, из них 22 ребенка с 1-м типом течения заболевания успешно пролечены в г. Алматы. У 6 детей с 4-й стадией было проведено витреоретинальное лечение за пределами Кыргызстана. Из 5 детей с 5-й стадией родители 2-х детей добровольно отказались от предложенного перенаправления, родители 3-х детей – из-за позднего обращения в связи с карантином.

Выводы:

1. Частота ретинопатии недоношенных среди тех, кто прошел скрининг на базе

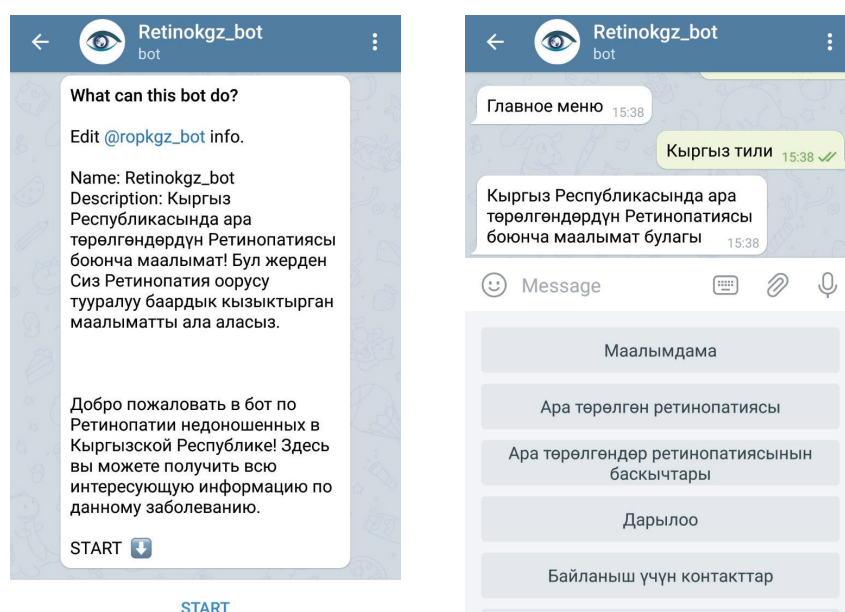


Рисунок 2 – Чат-бот по ретинопатии недоношенных в системе Телеграмм

Национального центра охраны материнства и детства составила 14 %, из них 67 % были успешно пролечены.

- На данный момент на базе НЦОМиД сформирована устойчивая система диагностического скрининга ретинопатии недоношенных, но требуется внедрение этапов лечения и скрининга на местах.

Поступила: 03.12.21; рецензирована: 21.12.21;
принята: 27.12.21.

Литература

- Терещенко А.В. Современная система диагностики, лечения и организации высокотехнологичной офтальмологической помощи детям с активными стадиями ретинопатии недоношенных: дис. ... д-ра мед. наук / А.В. Терещенко. М., 2014. 303 с.
- Chan R.V.P., Patel S.N., Ryan M.C. The global education network for retinopathy of prematurity (Gen-Rop): development, implementation, and evaluation of a novel teleeducation system (an American Ophthalmological Society Thesis) // Trans Am Ophthalmol Soc. 2015. № 113. P. 221–226.
- Сидоренко Е.И. Анализ частоты ретинопатии недоношенных в перинатальных центрах г. Москвы / Е.И. Сидоренко, И.Б. Асташева, И.И. Аксенова [и др.] // Рос. педиатрическая офтальмология. 2009. № 4. С. 8–11.
- Коголева Л.В. Система профилактики и прогнозирования нарушений зрения при ретинопатии недоношенных: дис. ... д-ра мед. наук: 14.01.07 / Московский научно-исследовательский институт глазных болезней им. Гельмгольца / Л.В. Коголева. М., 2016. 292 с.
- Сайдашева Э.И. Ретинопатия недоношенных: особенности течения и результаты лечения у детей со сроком гестации менее 27 недель / Э.И. Сайдашева, Ю.В. Горелик, С.В. Буяновская, Ф.В. Ковшов // Российская педиатрическая офтальмология. 2015. № 2. С. 28–32.
- Деев Л.А. Частота встречаемости тяжелых стадий ретинопатии недоношенных в зависимости от показателей гестационного возраста и массы тела при рождении в Смоленской области / Л.А. Деев, Е.С. Соловьева // Вестник Смоленской государственной медицинской академии. 2017. Т. 16. № 3. С. 100–105.
- Катаргина Л.А. Ретинопатия недоношенных, современное состояние проблемы и задачи организации офтальмологической помощи недоношенным детям в РФ / Л.А. Катаргина // Российская педиатрическая офтальмология. 2012. № 1. С. 5–7.
- Николаева Г.В. Современные аспекты патогенеза ретинопатии недоношенных / Г.В. Николаева, Е.И. Сидоренко // Таврический медико-биологический вестник. 2016. Т. 19. № 1. С. 61–64.