

УДК 616-089.844

DOI: 10.36979/1694-500X-2023-23-5-69-74

## УЛЬТРАЗВУКОВАЯ ЛИПОСКУЛЬПТУРА ВЫСОКОЙ ТОЧНОСТИ

М.С. Кадыров, Э.М. Мурзалиев, Н.Д. Мамашев, Т.М. Уметалиев, Э.А. Суров

*Аннотация.* Представлена оценка результатов ультразвуковой липосакции третьего поколения на аппарате VASER, а также тактические и технические аспекты ее выполнения. Новый вид липосакции – липоскульптура высокой точности HDL («high definition liposculpture»), представленная впервые в 2003 г. на Колумбийском национальном конгрессе доктором Ноуос – это принципиально новая концепция, сочетающаяся с аутолипотрансплантацией, позволяющая воздействовать на поверхностный слой жировой клетчатки и достигать максимальной коррекции контуров тела, выделять мышечный каркас в нужных местах и создавать так называемые тени на теле (зоны, формирующие тени поверхностного анатомического рельефа), подчеркивающие естественный рельеф и придающие стройность и атлетичный вид. В клинике пластической и реконструктивной хирургии «MAXCLINIC» за период с мая 2022 по ноябрь 2022 г. было выполнено липомоделирование тела с применением ультразвукового аппарата третьего поколения VASER с комбинацией вибрационного аппарата Microaire PAL 27 пациентам с умеренно выраженной контурной деформацией тела в зоне жировых ловушек в типичных местах без наличия дряблой кожи и четкого мышечного рельефа, абсолютное большинство которых составили женщины. Послеоперационный период у всех 27 пациентов протекал гладко, умеренно выраженный отек тканей в зонах операции сохранялся в течение 2–3 недель, ношение компрессионного белья не доставляло какого-либо неудобства. Методика липосакции с применением ультразвукового аппарата третьего поколения показывает непревзойденный результат при липоскульптурировании тела. Это очень точный и малотравматичный способ коррекции контуров тела с созданием 3D внешнего вида.

*Ключевые слова:* липопластика VASER; высокоточное липоскульптурирование тела; липоконтурирование.

---

## ЖОГОРКУ ТАКТЫКТАГЫ УЛЬТРА ҮНДҮҮ ЛИПОСКУЛЬПТУРА

М.С. Кадыров, Э.М. Мурзалиев, Н.Д. Мамашев, Т.М. Уметалиев, Э.А. Суров

*Аннотация.* Макалада VASER аппаратын колдонуу менен үчүнчү муундагы ультра үндүү липосакциянын натыйжаларына баа берүү, ошондой эле аны аткаруунун тактикалык жана техникалык аспектилери берилген. Липосакциянын жаңы түрү – 2003-жылы Колумбиянын Улуттук Конгрессинде биринчи жолу доктор Ноуос тарабынан сунушталган жогорку тактыктагы липоскульптура HDL («жогорку аныктамалуу липоскульптура») – бул майлуу ткандардын үстүнкү катмарына таасир этүүгө жана дененин контурларын максималдуу коррекциялоого, булчуң рамкасын керектүү жерлерде бөлүп көрсөтүүгө жана табигый рельефти, сымбаттуу жана спорттук көрүнүштү берүүчү денеде көлөкө (үстүртөн анатомиялык рельефтин көлөкөсүн түзүүчү зоналар) түзүүгө мүмкүндүк берген аутолипотрансплантация менен айкалышкан принципалдуу жаңы концепция. «MAXCLINIC» пластикалык жана реконструктивдүү хирургия клиникасында 2022-жылдын май айынан 2022-жылдын ноябрына чейин үчүнчү муундагы VASER ультра үн аппараттын Microaire PAL дирилдөөчү аппаратты айкалыштырып колдонуу менен дененин орточо контурдук деформациясы бар абсолюттук көпчүлүгүн аялдар түзгөн 27 бейтапка теринин боштугу жана булчуңдардын так рельефи жок типтүү жерлерде дененин липомоделизациясы аткарылган. Бардык 27 бейтапта операциядан кийинки мезгил бир калыпта өттү, операция болгон аймактарда ткандардын орточо шишиктери 2-3 жумага созулду, компрессиялык ич кийим кийүү эч кандай ыңгайсыздыктарды жараткан жок. Үчүнчү муундагы ультра үн аппаратты колдонуу менен липосакция ыкмасы дененин липоскульптурасында эң сонун натыйжаны көрсөтөт. Бул 3D көрүнүшүн түзүү менен дене контурларын оңдоонун абдан так жана олуттуу жаракатка алып келбөөчү жолу.

*Түйүндүү сөздөр:* VASER липопластикасы; дененин жогорку тактыктагы липоскульптурасы; липоконтурация.

## HIGH PRECISION ULTRASONIC LIPOSCULPTURE

*M.S. Kadyrov, E.M. Murzaliev, N.D. Mamashev, T.M. Umetaliev, E.A. Surov*

**Abstract.** This article evaluates the results of ultrasound liposuction of the third generation on the VASER device, and also presents the tactical and technical aspects of its implementation. A new type of liposuction is high-precision HDL liposculpture ("high definition liposculpture"), introduced for the first time in 2003. at the Colombian National Congress, Dr. Hoyos is a fundamentally new concept combined with autolipotransplantation, which allows you to affect the surface layer of adipose tissue and achieve maximum correction of body contours, highlight the muscle frame in the right places and create so-called shadows on the body (zones forming shadows of superficial anatomical relief), emphasizing the natural relief and giving harmony and athletic look. In the clinic of plastic and reconstructive surgery "MAXCLINIC" for the period from May 2022 to November 2022, body lipomodelling was performed using a third-generation VASER ultrasound machine with a combination of a Microaire PAL vibrating device in 27 patients with moderate contoured deformation of the body in the area of fat traps in typical places, without the presence of flabby skin and a clear muscular relief, the absolute majority of which were women. The postoperative period in all 27 patients proceeded smoothly, moderate swelling of tissues in the areas of surgery persisted for 2-3 weeks, wearing compression underwear did not cause any inconvenience. The technique of liposuction with the use of a third-generation ultrasound device allows an unsurpassed result in liposculpturation of the body. This is a very accurate and low-traumatic way to correct the contours of the body with the creation of a 3D appearance.

**Keywords:** VASER lipoplasty; high precision liposculpture of the body; lipoconturation.

**Актуальность.** Липоскульптурирование – это не просто удаление жира, а художественный подход, разработанный для контурирования поверхностного анатомического рельефа тела и создания фигуры с подчеркнутыми и развитыми мышцами. Мужчины часто рассматривают процедуру по липоскульптурированию тела, как наличие «кубиков» пресса, широкие плечи и развитые пекторальные мышцы. Женщине важно иметь плоский живот, и только немногим хочется слегка выделить мышцы передней стенки. Даже спортсмены с их интенсивными физическими нагрузками оказываются не в состоянии избавиться от нежелательных жировых отложений в некоторых зонах. Генетическая предрасположенность к откладыванию жира в определенных местах практически не оставляет возможности выделить мышечный каркас в нужных местах. Способ добиться выраженного рельефа тела зависит от типа телосложения и индекса массы тела [1–7]. Если у пациента лишний вес, главной задачей операции будет, прежде всего, максимальное удаление жира и придание классических анатомических форм.

Если же пациент имеет стройное атлетичное телосложение, удаление жира послужит для придания телу нужной формы, а не для уменьшения его массы. У таких стройных пациентов мы используем аутологичную пересадку жира, или липофилинг, для придания объема нужным мышцам [1, 8]. Независимо от того, как выглядело тело до операции, единственной целью

скульптурирования тела у мужчин является атлетичное мускулистое тело.

**Материалы и методы исследования.** В клинике пластической и реконструктивной хирургии «MAXCLINIC» за период с мая 2022 по ноябрь 2022 г. было выполнено липомоделирование тела с применением ультразвукового аппарата третьего поколения VASER (Vibration Amplification of Sound Energy at Resonance – резонансное усиление энергии звуковых колебаний) с комбинацией вибрационного аппарата Microaire PAL 27 пациентам с умеренно выраженной контурной деформацией тела в зоне жировых ловушек в типичных местах без наличия дряблой кожи и четкого мышечного рельефа, абсолютное большинство которых составили женщины. Толщина кожно-жировой складки в эпигастральной области (пинч-тест) варьировала от 1,5 до 3,0 см. Средний возраст пациентов в среднем равнялся  $35,7 \pm 8,1$  года, рост –  $164,0 \pm 6,4$  см, масса тела –  $77,5 \pm 11,7$  кг, индекс массы тела –  $26,0 \pm 3,8$  кг/м<sup>2</sup>.

Предоперационная разметка учитывает расположение глубокого и поверхностного жира и является разметкой, выделяющей действительное расположение мышц и других поверхностных анатомических ориентиров [1] (рисунок 1).

Для липоконтурирования требуются множественные разрезы размером 4 мм, поэтому они должны быть расположены в наименее заметных местах и кожные края должны быть защищены специальными пластмассовыми портами (рисунок 2).

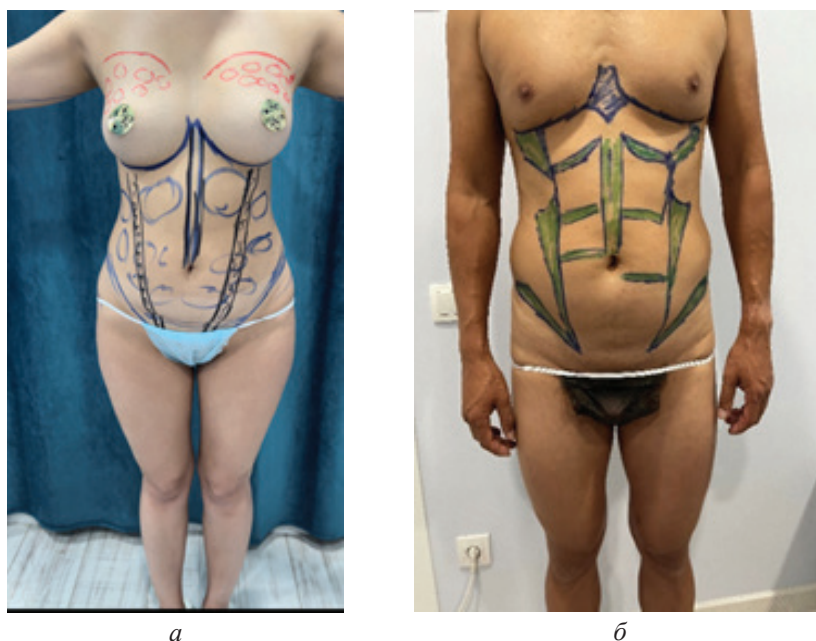


Рисунок 1 – Предоперационная разметка у женщин (а) и у мужчин (б)

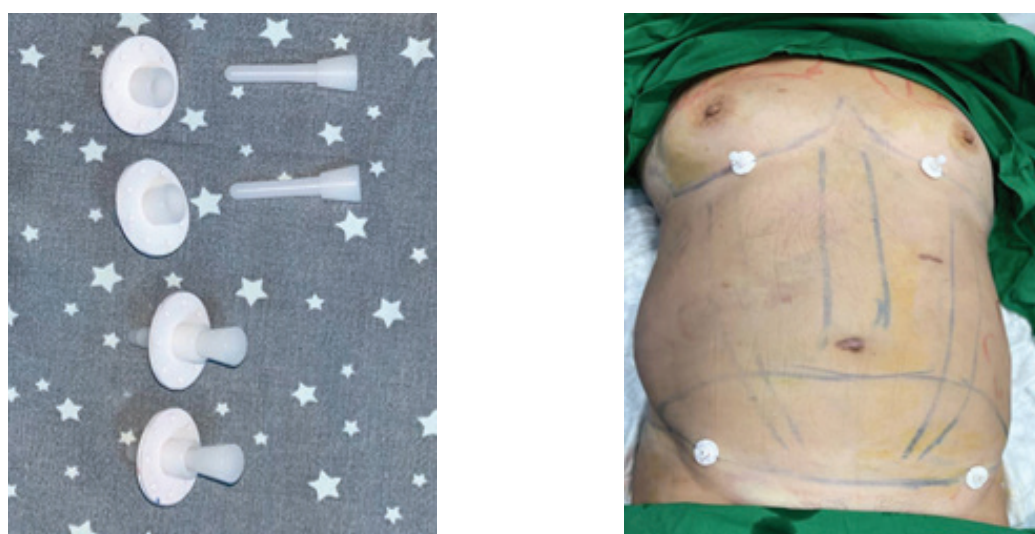


Рисунок 2 – Места разрезов и установка защитных портов

Процесс липоскульптурирования разделен на 3 фазы при VASER с комбинацией Microaire PAL:

- фаза 1 – инфильтрация производится раствором, состоящим из: 1000 мл 0,9 % NaCl, адреналина 1:100000, лидокаина 10 мл 2 % раствора;
- фаза 2 – эмульсификация с использованием ультразвуковых колебаний (36 кГц), передающихся посредством зондов различного диаметра с боковым рассеиванием ультразвука;
- фаза 3 – липоаспирация с использованием прямых и изогнутых канюль Microaire PAL.

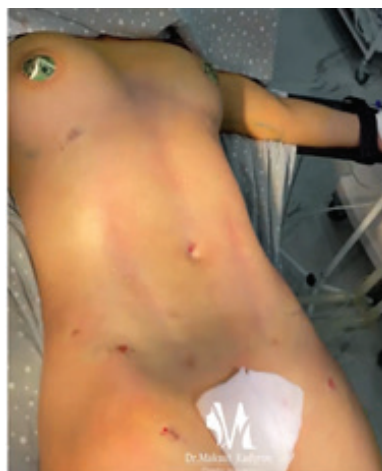
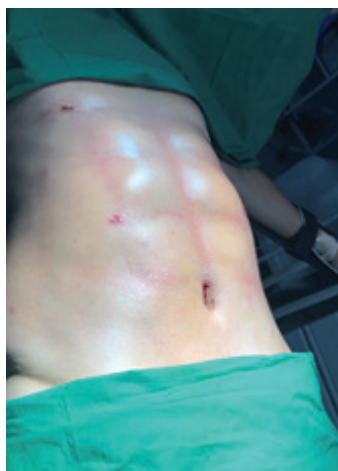
Рисунок 3 – Создание «теней» поверхностного рельефа

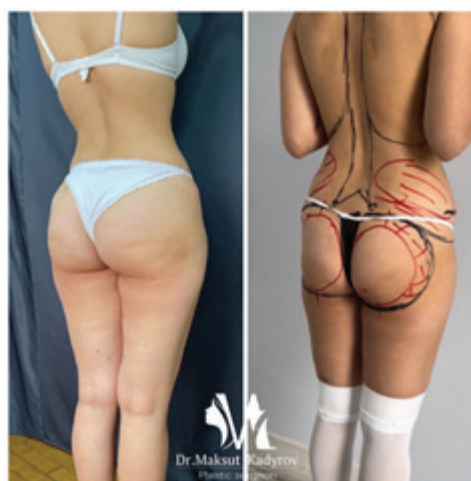
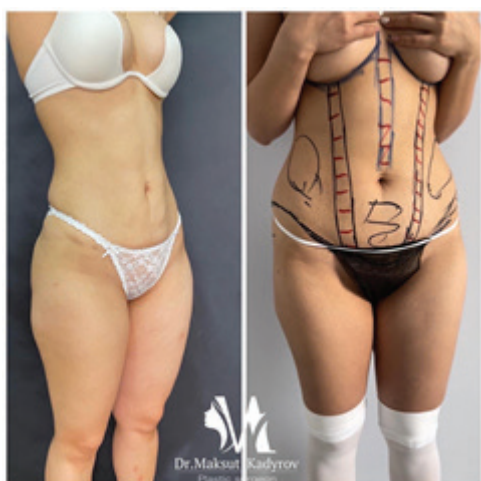
Рисунок 4 – Пациентка после липомоделирования тела с аутоотрансплантацией жира в область ягодиц 550 мл, 1 месяц после операции

Для создания «теней» поверхностного рельефа производится эмульгирование поверхностного слоя жира ультразвуковыми зондами с поперечным рассеиванием ультразвука в импульсном режиме при 70 % мощности с частотой 10 Гц, что позволяет не травмировать кожу и эффективно отделить от нее жировые конгломераты в субдермальном слое. После операции не отмечается наличия подкожных гематом в связи с меньшей травматизацией сосудов в результате селективного действия ультразвука на жировую ткань (рисунок 3). Послеоперационное ведение имеет несколько особенностей. Сразу

после операции используется компрессионное белье. Также через 2 недели назначается ультрафонофорез с гидрокортизоном и микротоковая терапия.

**Результаты и обсуждение.** Послеоперационный период у всех 27 пациентов протекал гладко, умеренно выраженный отек тканей в зонах операции сохранялся в течение 2–3 недель, ношение компрессионного белья не доставляло какого-либо неудобства (рисунки 4, 5). У двух пациентов отмечалась надкрестцовая серома, которая эвакуировалась путем пунктирования. У 11 пациентов отмечалось полное отсутствие



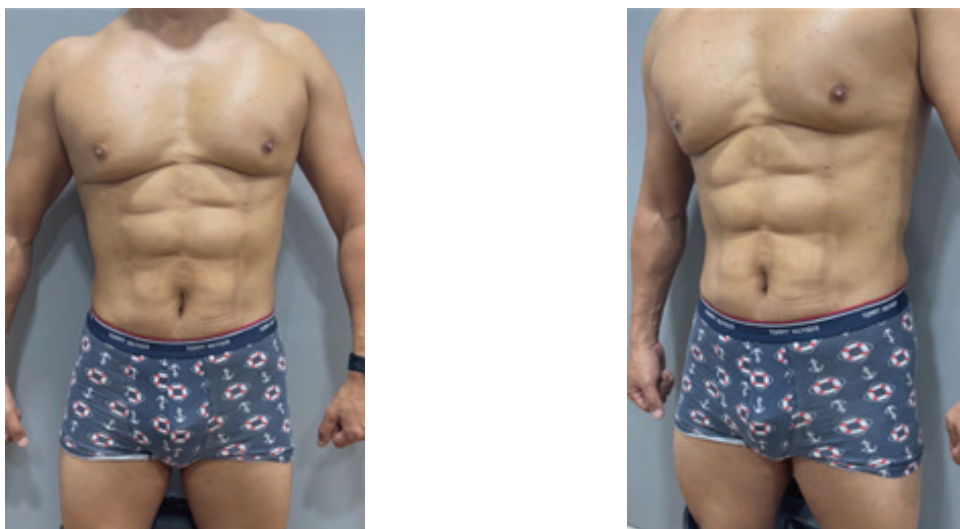

Рисунок 5 – Пациент после липомоделирования с аутоотрансплантацией жира в область прямых мышц живота по 40 мл в каждый сектор, 20 дней после операции

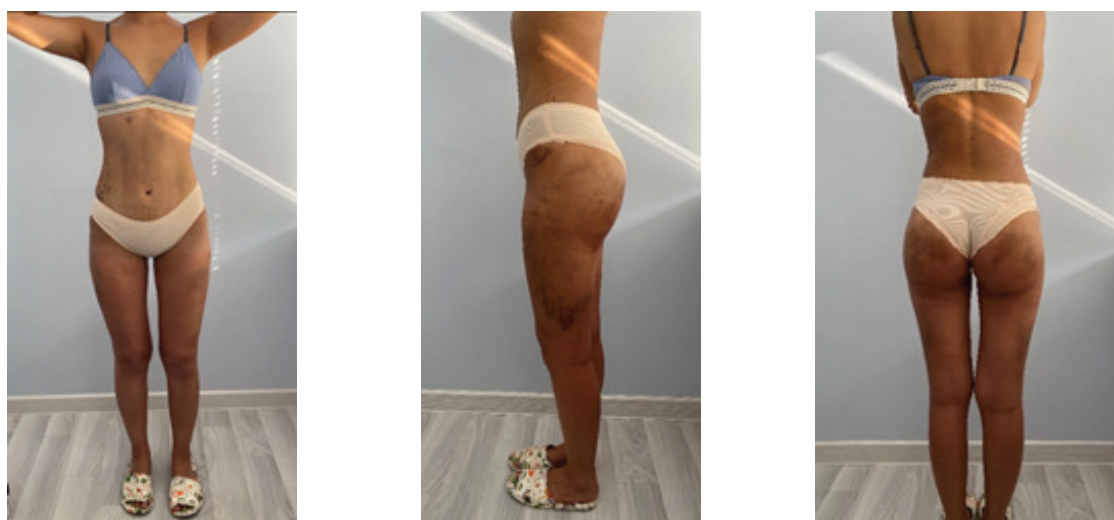


Рисунок 6 – Пациентка после липомоделирования с аутоотрансплантацией жира в область ягодиц 450 мл, 1 сутки после операции

подкожных гематом на следующий день после операции (рисунок 6). Осложнения эстетического характера в виде деформации и бугристости контуров, хронической отечности и гиперпигментации не наблюдалось.

**Выводы.** Методика липосакции с применением ультразвукового аппарата третьего поколения позволяет получить непревзойденный результат при липоскульптурировании тела. Это очень точный и малотравматичный способ

коррекции контуров тела с созданием 3D внешнего вида. В то же время технология липоскульптурирования является более долгой (3–5 час) и сложной операцией в техническом плане. Другим важнейшим фактором, предопределяющим успешность этой операции, является правильный выбор пациента.

Поступила: 11.01.23; рецензирована: 25.01.23;  
принята: 27.01.23.

**Литература**

1. Hoyos A. and Millard J. VASER-assisted high-definition liposculpture // *Aesthet Surg J.* 2007; 27 (6): 594–604. DOI:10.1016/j.asj.2007.08.007.
2. Toledo L. and Mauad R. Fat Injection: A 20-Year Revision // *Clin Plast Surg.* 2006; 33 (1): 47–53. DOI:10.1016/j.cps.2005.08.002.
3. Avelar J. Regional distribution and behavior of the subcutaneous tissue concerning selection and indication for liposuction // *Aesthet Plast Surg.* 1989; 13 (3): 155–165. DOI:10.1007/bf01570212.
4. Pinto E.B., Indaburo P.E., Da Costa Muniz A., Martinez Y.P., Gerent K.M.M., Iwamoto H., Marão Miziara A.C. Superficial liposuction: body contouring // *Clin Plast Surg.* 1996; 23 (4): 529–548. PMID:8906389.
5. Zocchi M.L. Ultrasound-assisted lipoplasty. Technical refinements and clinical evaluations // *Clin Plast Surg.* 1996; 23: 575–598. PMID: 8906391.
6. Danilla S., Babaitis R.A., Jara R.P., Quispe D.A., Andrades P.R., Erazo C.A., Albornoz C.R., Sepulveda S.L. High-Definition Liposculpture: What are the Complications and How to Manage Them? // *Aesthetic Plast Surg.* 2020 Apr; 44 (2): 411–418. DOI: 10.1007/s00266-019-01475-6. Epub 2019 Aug 20. PMID: 31432229.
7. Athanasiou A., Siozou M., Maltzaris N., Neamonitou F., Rempelos G. A 7-Step Guide to High-Definition Liposuction // *Aesthetic Plast Surg.* 2022 Dec; 46 (6): 2863–2879. DOI: 10.1007/s00266-022-02965-w. Epub 2022 Jun 21. PMID: 35729373.
8. Zocchi M.L., Vindigni V. Invited discussion on: “Safety and Efficacy of Third Generation Ultrasound Assisted Liposuction: A Series of 261 Cases” // *Aesthetic Plast Surg.* 2022 Oct; 46 (5): 2319–2322. DOI: 10.1007/s00266-022-03059-3. Epub 2022 Aug 12. PMID: 35960365.