

УДК 616.211-089.844  
DOI: 10.36979/1694-500X-2023-23-5-75-78

## РЕКОНСТРУКЦИЯ КОНЧИКА НОСА АРТЕРИАЛИЗОВАННЫМ НОСОГУБНЫМ ЛОСКУТОМ

*М.С. Кадыров, Э.М. Мурзалиев,  
Т.М. Уметалиев, А.А. Двумаров, Э.А. Суров*

*Аннотация.* Освещены вопросы актуальности и преимуществ метода замещения дефекта кончика носа артериализованным лоскутом со щеки из области носогубной складки. В клинике пластической и реконструктивной хирургии «MAXCLINIC» за период с 2020 по 2023 г. на клиническом этапе были выполнены двухэтапные операции пластического замещения утраченного кончика носа лоскутом со щеки из области носогубной складки четверым пациентам с травматическими дефектами нижних отделов наружного носа. Объем оперативных вмешательств планировался индивидуально с учетом анатомических особенностей пациента, а также протяженности и глубины дефекта. Результаты наблюдения пациентов, полученные через 6 месяцев после операции, свидетельствовали о восстановлении кончика носа и ряде преимуществ данного метода. Рассмотренная методика не является единственной или универсальной, имеет свои строгие показания и применяется с учетом индивидуальной клинической ситуации пациента.

*Ключевые слова:* носогубный лоскут; артериализованный; дефект кончика носа; угловая лицевая артерия.

## АРТЕРИАЛИЗАЦИЯ ЛАНГАН МУРУН-ЭРИН ТЕРИСИНИН КЕСИНДИСИ МЕНЕН МУРУНДУН УЧУН РЕКОНСТРУКЦИЯ ЛОО

*М.С. Кадыров, Э.М. Мурзалиев,  
Т.М. Уметалиев, А.А. Двумаров, Э.А. Суров*

*Аннотация.* Макалада мурун-эрин бүктөмүнүн аймагынан жаак тараптан алынган артериализацияланган теринин кесиндиси менен мурундун учунун кемтигинин ордун толтуруу ыкмасынын актуалдуулугу жана артыкчылыктары чагылдырылган. MAXCLINIC» пластикалык жана реконструктивдүү хирургия клиникасында 2020-жылдан 2023-жылга чейин клиникалык этапта мурундун ылдыйкы бөлүгүндө травматикалык дефекттери бар төрт бейтапка мурундун жоголгон учун мурун-эрин бүктөмүнүн аймагынан жаак тараптан алынган теринин кесиндиси менен пластикалык алмаштыруу боюнча эки этаптуу операция жасалды. Хирургиялык операциянын көлөмү бейтаптын анатомиялык өзгөчөлүктөрүн, ошондой эле кемтиктин узундугун жана тереңдигин эске алуу менен жекече пландаштырылган. Операциядан кийин 6 айдан кийин алынган бейтаптарды байкоонун натыйжалары мурундун учу калыбына келтирилгендигин жана бул ыкманын бир катар артыкчылыктарын көрсөттү. Каралып жаткан техника жалгыз же универсалдуу эмес, анын өзүнүн катуу талаптагы көрсөткүчтөрү бар жана бейтаптын жеке клиникалык абалын эске алуу менен колдонулат.

*Түйүндүү сөздөр:* мурун-эрин терисинин кесиндиси; артериализацияланган; мурундун учунун кемтиги; бурчтуу бет артериясы.

## RECONSTRUCTION OF THE NOSE TIP WITH AN ARTERIALIZED NASOLABIAL FLAP

*M.S. Kadyrov, E.M. Murzaliev,  
T. M. Umetaliev, A.A. Dvumarov, E.A. Surov*

*Abstract.* This article highlights the relevance and advantages of the method of replacing a nasal tip defect with an arterialized cheek flap from the nasolabial fold area. In the clinic of plastic and reconstructive surgery "MAXCLINIC" for the period from 2020 to 2023. At the clinical stage, two-stage operations of plastic replacement of the lost tip of the nose with a flap from the cheek from

the nasolabial fold area were performed in four patients with traumatic defects in the lower parts of the external nose. The volume of surgical interventions was planned individually, taking into account the anatomical features of the patient, as well as the length and depth of the defect. The results of observation of patients obtained 6 months after the operation indicated the restoration of the nasal tip and a number of advantages of this method. The considered technique is not the only or universal one, it has its own strict indications and is applied taking into account the individual clinical situation of the patient.

*Keywords:* nasolabial flap; arterialized; nasal tip defect; angular facial artery.

**Актуальность.** В реконструктивной пластической хирургии нос является важнейшим органом, центром лицевого рельефа и в значительной степени определяет индивидуальный облик и эстетическое восприятие человека [1]. Порой изуродованный травмой или неудавшейся операцией нос делает лицо безобразным, даже если остальные черты его идеальны. Форма носа складывается из целого ряда структурных элементов – спинки, корня, кончика, крыльев, а также его длины и ширины. Многообразные комбинации данных величин воссоздают бесконечную вариабельность в строении носа и, следовательно, неповторимость лица каждого индивида. Именно поэтому даже незначительные дефекты наружного носа болезненно воспринимаются пациентами. На сегодняшний день существует большое количество современных материалов для замещения дефектов челюстно-лицевой области, в частности носа, но никто еще не избрал такой материал, который бы по своим свойствам был лучше аутологичной ткани. Однако очень часто размеры кожного дефекта или состояние кожи не позволяют закрыть его простым смещением или перестановкой лоскутов. В этих случаях приходится прибегать к пластике лоскутами на ножке из тканей, расположенных по соседству с дефектом или взятых с отдаленных участков. Выкраивание лоскута вблизи дефекта рассматривается как самый простой и наименее сложный метод пластики лоскутом на ножке [2–4]. При таком методе основание ножки находится на продолжении линии, окаймляющей дефект. Типичным примером этого может быть кожно-жировой лоскут, который выкраивается на щеке, для закрытия дефекта крыла или кончика носа [1, 5–7].

**Материалы и методы исследования.** В клинике пластической и реконструктивной хирургии «МАХCLINIC» за период с 2020 по 2023 г. были выполнены реконструктивные операции на кончике носа 4 пациентам различной этиологии: откушенный дефект – 3 пациента и трофический некроз – 1 пациент. Пациенты

были в возрасте от 25 до 50 лет, мужчины. Все пациенты были обследованы нами по традиционной схеме. Обследование начиналось с выяснения жалоб пациента и сбора анамнеза. Особое внимание уделялось выявлению причин возникновения дефектов и возможных факторов риска, влияющих на состояние сосудов, в том числе и челюстно-лицевой области, таких как системные коллагенозы, гипертонзия, диабет, ранее перенесенное облучение, наличие рубцовой ткани и курение табака. При внешнем осмотре определяли форму и размеры дефектов концевого отдела носа, состояние окружающих дефект тканей, наличие рубцов в зонах васкуляризации лицевой и угловой артерий. В случае подозрения на повреждение костно-хрящевых структур носа выполняли компьютерную томографию. Также целесообразным было проведение ультразвукового исследования ветвей наружной сонной артерии, проходящих в зоне операционной поля материнского ложа: лицевой и угловой артерий. Пациенты, не имеющие противопоказаний, были подготовлены к предстоящему оперативному вмешательству.

**Результаты и обсуждение.** Объем оперативных вмешательств планировался заблаговременно и индивидуально, с учетом анатомических особенностей, а также протяженности и глубины дефекта. Для получения подробной анатомо-топографической и функциональной информации о лицевой и угловой артериях мы применяли УЗДГ-диагностику. Всем четверым пациентам с дефектом кончика носа оперативное вмешательство планировалось двухэтапным.

На *первом этапе* выполнялось планирование предстоящих линий разрезов для формирования лоскута, далее выполнялась общая анестезия, причем местную анестезию выполняли как в области планируемого лоскута, так и в области дефекта. Затем выполнялось выкраивание кожно-жирового лоскута по носогубной борозде соответственно форме и размерам дефекта с основанием в подглазничной области и вершиной примерно в области угла рта. Обязательно

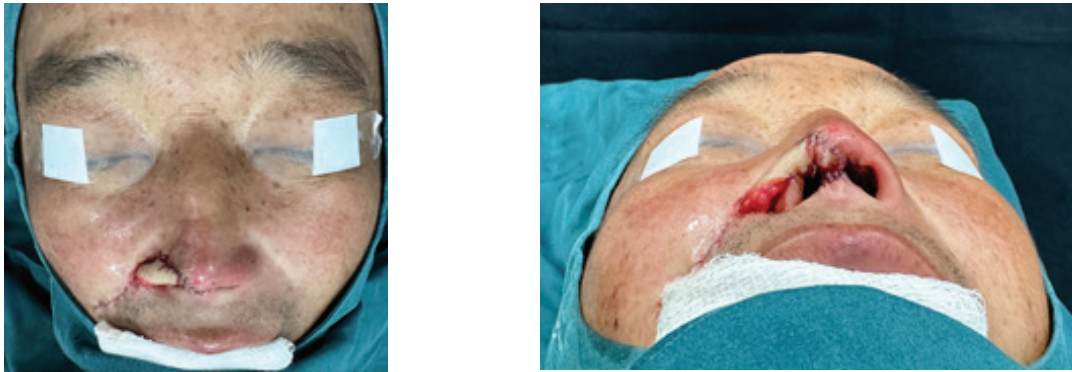

Рисунок 1 – Дефект кончика носа закрыт носогубным лоскутом (вид сразу после операции)

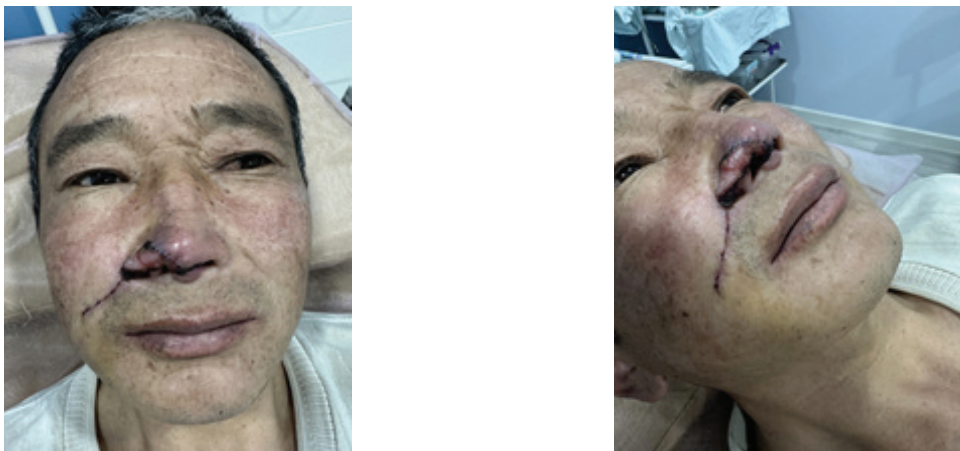


Рисунок 2 – 7-е сутки после операции

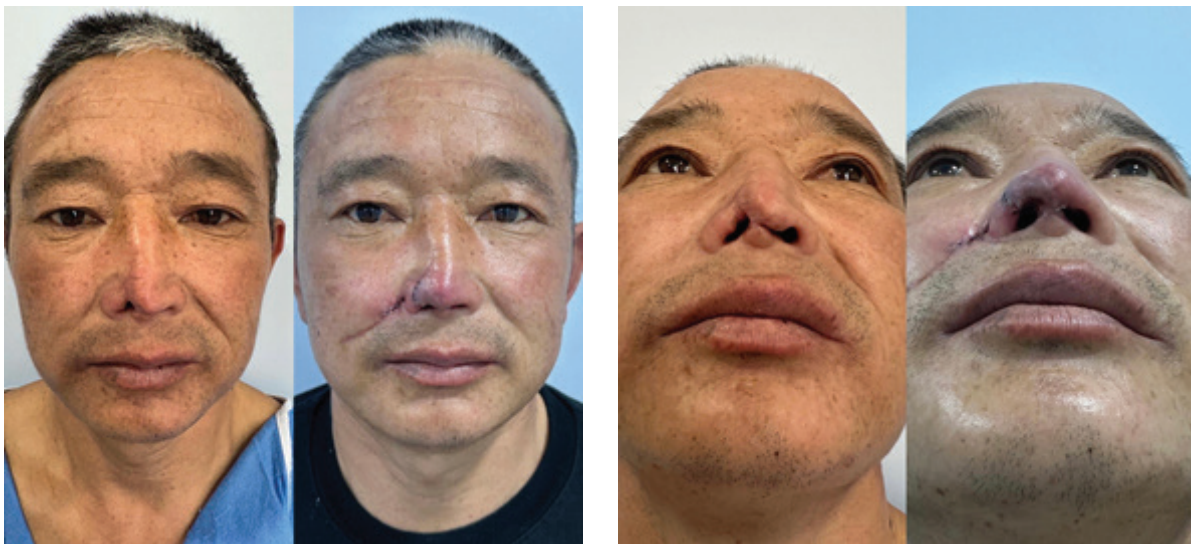

Рисунок 3 – Вид через 1 месяц после отсечения ножки лоскута с последующим ушиванием донорской раны

проводилась хирургическая обработка дефекта носа, которая заключалась в иссечении нежизнеспособных тканей и освежении краев раны. Отслоение лоскута начинали с самой дистальной его точки и продолжали в направлении основания (питающей ножки), причем выкраивание производили полуострым-полутупым способом и обязательно продвигались в одном слое, держа лоскут под углом в  $45^\circ$  в направлении, противоположном ходу отслоения. Далее поворачивали лоскут к области дефекта на кончике носа и примеряли к месту пластики во избежание дефицита его длины и ширины. Края раны донорской области мобилизовались и ушивались. Сформированный лоскут на питающей ножке распластывался в области дефекта и фиксировался узловыми швами к коже носа (рисунок 1).

Срастание (сосудистое прививание) происходило в среднем с 4-го по 7-й день с момента пересадки. К этому сроку трансплантаты приобретали физиологичную окраску (рисунок 2). Швы удаляли на 10-е сутки после операции.

На **втором этапе** операции (через 1 месяц) ножку лоскута отсекали от материнского ложа с последующим ушиванием донорской раны. Далее производили пластику непосредственно кончика носа соответственно дефекту. Для этого излишки ножки были отсечены, лоскут был окончательно распластан и сформирован контур кончика носа. Лоскут фиксировали узловыми швами, которые удаляли на 10–12-е сутки (рисунок 3).

Полученные нами результаты наблюдения у 4-х пациентов через 6 месяцев показывали восстановленный кончик носа: кожа здесь не имела отличий по структуре и цвету, а рубец донорского места находился внутри носогубной складки и слабо визуализировался.

**Выводы.** При реконструкции кончика носа носогубный лоскут имеет преимущество, состоящее в том, что область забора находится в непосредственной близости от первичного дефекта. Это дает меньший перенос ткани и более короткую ножку, которая не идет между глаз, что часто является важной жалобой при реконструкции носа лобным лоскутом. Также к преимуществам данного метода можно отнести уникальные пластические свойства носогубного лоскута, идентичность цвета и характера кожи лоскута с кожей носа. Выбор тканей в области

носогубной складки обеспечивает максимальное скрытие рубцовых изменений после забора лоскута из донорской области. Следует отметить, что описанный нами метод не является единственным и универсальным, а имеет свои строгие показания и противопоказания, поэтому должен применяться хирургом с учетом всех индивидуальных особенностей пациентов и клинических ситуаций.

Поступила: 16.01.23; рецензирована: 30.01.23;  
принята: 02.02.23.

#### Литература

1. Baker S., Naficy S. et al. Principles of nasal reconstruction. New York: Springer-Verlag, 2011. 288 p.
2. Thornton J.F., Weathers W.M. Nasolabial flap for nasal tip reconstruction // *Plast Reconstr Surg.* 2008 Sep; 122 (3): 775–781. DOI: 10.1097/PRS.0b013e318182370b. PMID: 18766040.
3. Beustes-Stefanelli M., O'Toole G., Schertenleib P. The midline-based nasolabial transposition (MNT) flap: an original single-stage technique for nasal tip reconstruction // *Ann Plast Surg.* 2015 Apr; 74 (4): 426–31. DOI: 10.1097/SAP.0b013e31829d22e0. PMID: 24025673.
4. Jang S.Y., Kim W.S., Kim H.K., Bae T.H. Nasal Columellar Reconstruction With Reverse Lateral Nasal Artery Pedicled Nasolabial Island Flap // *J Craniofac Surg.* 2018 May; 29 (3): e250–e251. DOI: 10.1097/SCS.0000000000004268. PMID: 29381622.
5. Paddack A.C., Frank R.W., Spencer H.J., Key J.M., Vural E. Outcomes of paramedian forehead and nasolabial interpolation flaps in nasal reconstruction // *Arch Otolaryngol Head Neck Surg.* 2012 Apr; 138 (4): 367–71. DOI: 10.1001/archoto.2012.69. Epub 2012 Mar 19. PMID: 22431859.
6. Lane J.E., Bob Hsia L.L., Merritt B.G. Reconstruction of Large Transmural Nasal Defects With a Nasolabial Turnover Interpolation Flap // *Dermatol Surg.* 2020 Jul; 46 (7): 899–903. DOI: 10.1097/DSS.0000000000002151. PMID: 31574024.
7. Mohos G., Kocsis Á., Erős G., Korponyai C., Varga Á., Bende B., Varga J. Reconstruction of Alar-Perialar Defects with a Combined Subcutaneous and Cutaneous Pedicled Rotation-Advancement Nasolabial Flap // *J Invest Surg.* 2020 Aug; 33 (7): 666–672. DOI: 10.1080/08941939.2018.1538397. Epub 2019 Jan 15. PMID: 30644782.