

УДК 616.211-089.819.843
DOI: 10.36979/1694-500X-2025-25-1-28-32

АУТОЛОГИЧНЫЙ РЕБЕРНЫЙ ХРЯЩ И КОНСЕРВИРОВАННЫЙ РЕБЕРНЫЙ ХРЯЩ В КАЧЕСТВЕ МАТЕРИАЛА ТРАНСПЛАНТАТА ПРИ АЗИАТСКОЙ РИНОПЛАСТИКЕ

М.С. Кадыров, Т.Т. Абаев, Ж.М. Муратов

Аннотация. Проведено ретроспективное клиническое исследование среди пациентов, перенесших риносептопластику с использованием аутологичного реберного хряща или консервированного реберного хряща. В клинике пластической и реконструктивной хирургии «MAXCLINIC» за период с 1 января 2022 года по 31 декабря 2022 года была выполнена азиатская ринопластика 114 пациентам, из которых 23 пациентам по тем или иным показаниям выполнена азиатская ринопластика с использованием аутологичного реберного хряща, а 51 пациенту выполнена азиатская ринопластика с использованием консервированного реберного хряща. Возраст пациентов варьировал в диапазоне от 17 до 51 года, абсолютное большинство которых составили женщины. Пациенты находились под наблюдением в течение одного года после операции. Сравнивали: детали хирургических процедур и осложнений, включая деформацию, инфекцию, резорбцию и/или заболеваемость в донорском месте, оценивали путем изучения медицинских записей и фотографий лица; субъективную удовлетворенность пациентов эстетическими и функциональными результатами с помощью опросника; гистологические характеристики аутологичного реберного хряща и аутологичного четырехугольного хряща.

Ключевые слова: азиатская ринопластика; аутологичный реберный хрящ; консервированный реберный хрящ; гомологичный реберный хрящ.

АЗИЯЛЫК РИНОПЛАСТИКАДА ТРАНСПЛАНТАЦИЯЛООЧУ МАТЕРИАЛ КАТАРЫ АУТОЛОГИЯЛЫК КАБЫРГА КЕМИРЧЕГИ ЖАНА КОНСЕРВАЦИЯЛАНГАН КАБЫРГА КЕМИРЧЕГИ

М.С. Кадыров, Т.Т. Абаев, Ж.М. Муратов

Аннотация. Ретроспективдүү клиникалык изилдөө аутологдук кабырга кемирчегин же консервацияланган риносептопластиканы колдонгон пациенттердин арасында жүргүзүлгөн. «MAXCLINIC» пластикалык жана реконструкциялык хирургия клиникасында 2022-жылдын 1-январынан 2022-жылдын 31-декабрына чейинки мезгилде 114 бейтапка азиялык ринопластика жасалган. Алардын ичинен 23 бейтап тигил же бул себептерден улам аутологиялык кабырга кемирчегин колдонуу менен азиялык ринопластикасын жасашты, ал эми 51 бейтапка консервацияланган кабырга кемирчегин пайдалануу менен азиялык ринопластика жасалды. Ооругандардын жаш курагы 17 жаштан 51 жашка чейин, абсолюттук басымдуу бөлүгүн аялдар түздү. Бейтаптар операциядан кийин 1 жыл бою көзөмөлгө алынган жана салыштырылган: хирургиялык процедуралардын жана кыйынчылыктардын деталдары, анын ичинде деформация, инфекция, резорбция жана/же донордук жердин ооруулары медициналык документтерди жана беттин сүрөттөрүн карап чыгуу менен бааланган; пациенттердин эстетикалык жана функционалдык натыйжаларга субъективдүү канааттануусу анкета аркылуу бааланган; аутологиялык кабырга кемирчектин жана аутологиялык төрт бурчтуу кемирчектин гистологиялык мүнөздөмөлөрү салыштырылган.

Түйүндүү сөздөр: азиялык ринопластика; аутологиялык кабырга кемирчегин; консервацияланган кабырга кемирчегин; гомологдук кабырга кемирчек.

AUTOLOGOUS COSTAL CARTILAGE AND PRESERVED COSTAL CARTILAGE AS GRAFT MATERIAL IN ASIAN RHINOPLASTY

M.S. Kadyrov, T.T. Abaev, Zh.M. Muratov

Abstract. A retrospective clinical study was conducted among patients who underwent rhinoseptoplasty using autologous costal cartilage or preserved costal cartilage. In the clinic of plastic and reconstructive surgery "MAXCLINIC" for the period from January 1, 2022 to December 31, 2022, Asian rhinoplasty was performed on 114 patients. Of which, 23 patients, for one reason or another, underwent Asian rhinoplasty using autologous costal cartilage, and 51 patients underwent Asian rhinoplasty using preserved costal cartilage. The age of the patients ranged from 17 to 51 years, and the absolute majority were women. Patients were monitored for 1 year after surgery and compared: details of surgical procedures and complications, including deformity, infection, resorption, and/or donor site morbidity, were assessed by review of medical records and facial photographs; patients' subjective satisfaction with aesthetic and functional results was assessed using a questionnaire; histological characteristics of autologous costal cartilage and autologous quadrangular cartilage.

Keywords: Asian rhinoplasty; autologous costal cartilage; preserved costal cartilage; homologous costal cartilage.

Актуальность. Пластика азиатского носа – это пластическая операция, направленная на изменение формы носа, главным отличием которой является аугментация корня и спинки, увеличение проекции кончика носа с ротацией его вверх [1]. Для трансплантации (увеличения недостающего объема) используется собственная ткань пациента (хрящевой реберный или ушной аутоотрансплантат) или инородный имплантат [2].

Стоит отметить, что с каждым годом отмечается тенденция к снижению частоты использования силикона в качестве имплантата при азиатской ринопластике [3].

Аутологичный реберный хрящ является предпочтительным материалом трансплантата для азиатской ринопластики, тяжелой седловидной деформации носа или короткой сокращенной деформации носа, когда требуется большое количество хряща. Тем не менее использование аутологичного реберного хряща подверглось критике из-за длительного времени работы и высокого уровня заболеваемости донорских участков, таких как пневмоторакс, послеоперационная боль и рубцевание [4]. Гомологичный хрящ, такой как консервированный реберный хрящ, использовался для преодоления этих недостатков. Гомологичный хрящ обеспечивает легкую доступность без осложнений, связанных со сбором аутологичного реберного хряща [5]. Тем не менее непредсказуемые темпы инфицирования и резорбции, а также отсутствие долгосрочных

исследований этих хрящей были подвергнуты критике [6].

Материалы и методы исследования.

В клинике пластической и реконструктивной хирургии «MAXCLINIC» за период с 1 января 2022 г. по 31 декабря 2022 г. была выполнена азиатская ринопластика использованием аутологичного реберного хряща или консервированного реберного хряща. Средний возраст пациентов равнялся $31,5 \pm 9,2$ года.

Предоперационная планировка учитывала не только различные размеры самого носа, но и другие пропорции лица для сохранения этнической идентичности и конгруэнтности лица и при этом соответствовала бы их эстетическим целям улучшения высоты спинки и четкости; с дополнительным выступом кончика, ангуляцией и четкостью; и, что не менее важно, если не больше, интегрированный нос по отношению к остальной части лица.

Аутологичный реберный хрящ или консервированный реберный хрящ использовался в основном для увеличения дефицита объема спинки, а иногда и для восстановления целостности перегородки и кончика [7].

Метод сбора аутологичного реберного хряща: реберный хрящ (4–5 см) был извлечен из левой части грудной клетки (рисунок 1). Трансплантаты были взяты из центральной части путем симметричного вырезания периферии с помощью лезвия № 21.

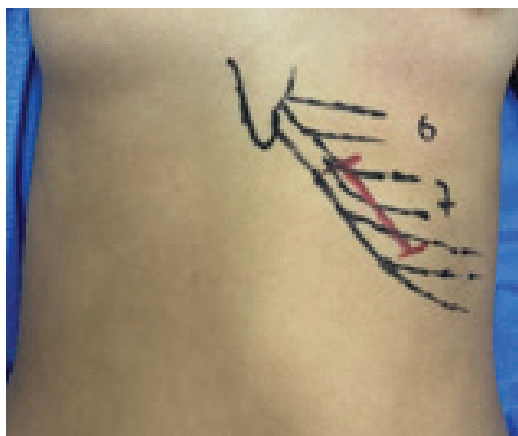


Рисунок 1 – Предоперационная разметка донорской зоны

Трансплантат в форме лодки был вырезан с небольшой вогнутостью на нижней поверхности, чтобы соответствовать контуру спинки носа и избежать мертвого пространства (рисунок 2). Хрящ погружали в теплый физиологический раствор 2 или 3 раза (не менее 10 минут) между этапами формирования, чтобы свести к минимуму деформацию после окончательной резьбы. Перед имплантацией хрящ замачивали в растворе антибиотика [8]. У всех пациентов был вставлен один большой трансплантат для дорсального увеличения и/или устанавливался один большой Strut между медиальными ножками крыльчатых хрящей [9].




Рисунок 2 – Процесс формирования трансплантата аутологичного реберного хряща

Дорсальные трансплантаты имели длину от 30 до 40 мм, толщину от 4 до 6 мм и ширину от 8 до 10 мм; Strut имел длину от 10 до 30 мм, толщину – от 2 до 4 мм и ширину – от 4 до 6 мм. Размер варьировался в зависимости от пациента. Когда дорсальная аугментация была недостаточно удовлетворительной или трансплантат не подходил, тонкие слои трансплантата укладывались под дорсальный трансплантат для достижения приемлемой дорсальной высоты или полной подгонки [10]. Трансплантат был пришит к нижележащему каркасу, чтобы предотвратить соскальзывание или движение (рисунок 3). Strut фиксировался 8-образным швом к медиальным ножкам крыльчатого хряща (рисунок 4).

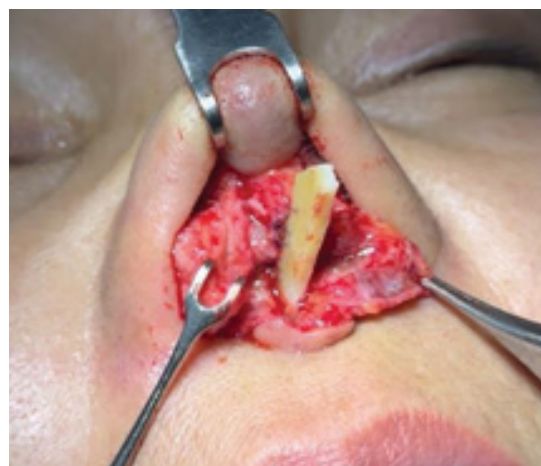

Рисунок 3 – Фиксированный трансплантат

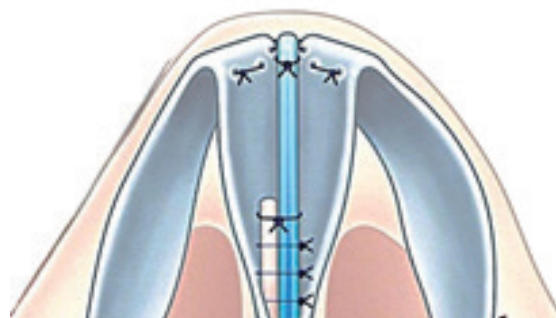
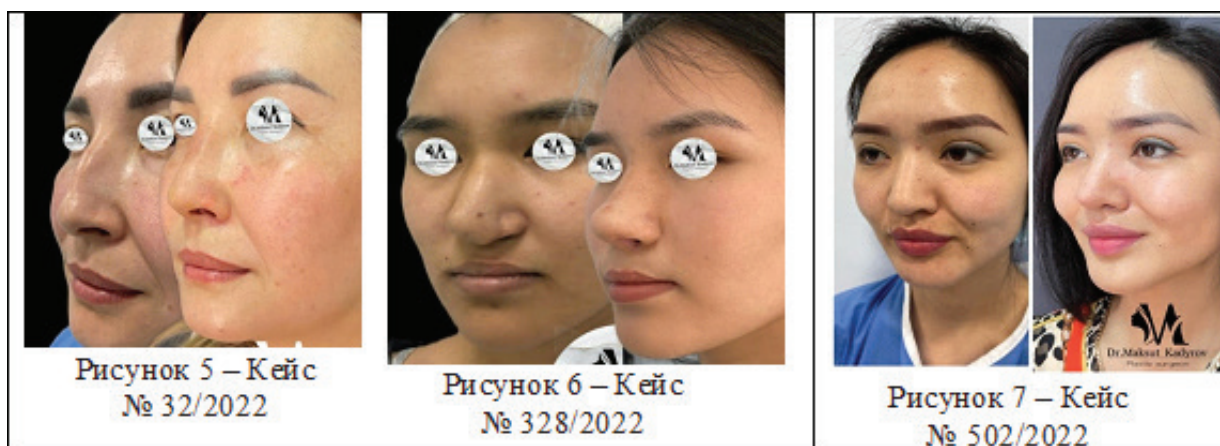


Рисунок 4 – Strut, фиксированный 8-образным швом к медиальным ножкам крыльчатого хряща

Результаты и обсуждение. Детали хирургических процедур и осложнений, включая деформацию, инфекцию, резорбцию и/или заболеваемость в донорском месте, были тщательно оценены путем изучения медицинских записей



и сравнения серийных фотографий лица. Для согласованности были сделаны стандартные предоперационные и послеоперационные фотографии каждого пациента с использованием одного и того же освещения, фона, позиционирования и фотографического оборудования. По возможности, последующие послеоперационные фотографии делались через месяц после операции, а затем раз в полгода.

Заметная резорбция была определена, когда пациент заметил и сообщил об уменьшении высоты носа, а хирург заметил значительную резорбцию трансплантата при сравнении фотографий последнего наблюдения с предыдущими фотографиями. Очевидное искривление было определено, когда пациент заметил и сообщил об отклонении имплантата, и хирург оценил отклонение имплантата как более 5° от прямой вертикальной оси спинки при последнем наблюдении путем измерения угла между прямой вертикальной осью спинки и осью деформированной части.

Субъективная удовлетворенность пациентов эстетическими и функциональными результатами также оценивалась лично в амбулаторной клинике или с помощью телефонного опроса, в котором использовался простой опросник, включающий пункты о функции носа (обоняние и заложенность носа) и градуированную самооценку послеоперационного внешнего вида носа (0 – недовольны; 1 – без изменений; 2 – удовлетворены и 3 – очень довольны). Для объективной оценки эстетических результатов 2 хирурга по ринопластике сравнили стандартизированные

предоперационные фотографии с фотографиями, сделанными во время последнего контрольного визита (рисунки 5–7). Послеоперационный результат оценивался с использованием объективной оценки результатов ринопластики, которая состояла из восьми компонентов, включая симметрию, высоту спинки, длину спинки, ширину спинки, проекцию кончика, вращение кончика, ширину кончика и общий результат, оценивались по 5-балльной шкале (0 баллов – плохо; 1 – нет улучшения; 2 – умеренное; 3 – хорошо и 4 – отлично). Данные были проанализированы с использованием SPSS версии 21.0. Для сравнения номинальных переменных использовались тесты.

Выводы. При клинической оценке аутологичного реберного хряща и консервированного реберного хряща для азиатской ринопластики заметная резорбция была ниже, но субъективная удовлетворенность и частота деформации не отличались. Аутологичный реберный хрящ показал лучшие гистологические характеристики, что позволяет предположить, что это идеальный материал трансплантата с меньшими шансами на долгосрочную резорбцию.

Поступила: 10.12.24; рецензирована: 24.12.24;
принята: 26.12.24.

Литература

1. Lam S.M. Asian rhinoplasty // *Semin Plast Surg.* 2009; 23 (3): 215–222. DOI:10.1055/s-0029-1224801. URL: <https://>

- pubmed.ncbi.nlm.nih.gov/20676316/ (дата обращения: 10.09.2023).
2. *Fu X., Yin C., Liang Y., Zhou R., Wang D., Wang C.* Hybrid Autologous Costal Cartilage Grafting for Augmentation Rhinoplasty in Asian Patients // *J Craniofac Surg.* 2023; 34 (4): 1320–1324. DOI:10.1097/SCS.0000000000009281. URL: <https://pubmed.ncbi.nlm.nih.gov/37076943/> (дата обращения: 12.01.2024).
 3. *Ишмаматьев И.Л.* Опыт использования для ринопластики реберного аллохряща, консервированного в растворе «Биопласт» / И.Л. Ишмаматьев [и др.] // *Анналы пласт., реконструктив. эстет. хирургии.* 2008. № 1. С. 40–45. URL: https://ooplastika.ru/scientific_articles/opyt-ispolzovaniya-dlya-rinoplastiki-rebernogo-allohyryashcha-konservirovannogo-v (дата обращения: 12.01.2024).
 4. *Chen H., Wang X., Deng Y.* Complications Associated with Autologous Costal Cartilage Used in Rhinoplasty: An Updated Meta-Analysis // *Aesthetic Plast Surg.* 2023; 47 (1): 304–312. DOI:10.1007/s00266-022-03075-3. URL: <https://pubmed.ncbi.nlm.nih.gov/36071242/> (дата обращения: 12.01.2024).
 5. *Sinclair S., Walsh W.R.* Characterization of costal cartilage allografts // *ANZ J Surg.* 2022; 92 (9): 2274–2279. DOI:10.1111/ans.17967. URL: <https://pubmed.ncbi.nlm.nih.gov/36097422/> (дата обращения: 10.09.2024).
 6. *Chen K., Schultz B.D., Mattos D., Reish R.G.* Optimizing the Use of Autografts, Allografts, and Alloplastic Materials in Rhinoplasty. *Plast Reconstr Surg.* 2022;150(3):675e-683e. DOI:10.1097/PRS.0000000000009372. URL: <https://pubmed.ncbi.nlm.nih.gov/36041000/> (дата обращения: 10.09.2024).
 7. *Kridel R.W., Ashoori F., Liu E.S., Hart C.G.* Long-term use and follow-up of irradiated homologous costal cartilage grafts in the nose // *Arch Facial Plast Surg.* 2009; 11 (6): 378–394. DOI:10.1001/archfacial.2009.91. URL: <https://pubmed.ncbi.nlm.nih.gov/19917899/> (дата обращения: 10.09.2024).
 8. *Pascali M., Gratteri M., Savani L., Rega U., Marchese G., Persichetti P.* Fresh Frozen, In-Alcohol, or Autologous Costal Cartilage? Analysis of Complications in Over 650 Revision Rhinoplasties // *Aesthet Surg J.* 2024; 44 (9): 897–908. DOI:10.1093/asj/sjae049. URL: <https://pubmed.ncbi.nlm.nih.gov/38428952/> (дата обращения: 10.09.2024).
 9. *Kadokia N., Nguyen C., Motakef S., Hill M., Gupta S.* Is Irradiated Homologous Costal Cartilage Reliable? A Meta-Analysis of Complication Rates in Rhinoplasty // *Plast Surg (Oakv).* 2022; 30 (3): 212–221. DOI:10.1177/22925503211011973. URL: <https://pubmed.ncbi.nlm.nih.gov/35990389/> (дата обращения: 10.09.2024).
 10. *Vila P.M., Jeanpierre L.M., Rizzi C.J., Yaeger L.H., Chi J.J.* Comparison of Autologous vs Homologous Costal Cartilage Grafts in Dorsal Augmentation Rhinoplasty: A Systematic Review and Meta-analysis // *JAMA Otolaryngol Head Neck Surg.* 2020; 146 (4): 347–354. DOI:10.1001/jamaoto.2019.4787. URL: <https://pubmed.ncbi.nlm.nih.gov/32077916/> (дата обращения: 10.09.2024).